Układ oddechowy I

Zakład Radiologii Zabiegowej i Neuroradiologii w Lublinie

- Metodyka badań
- Zapalenia płuc
- Zawał płuca
- Gruźlica
- Rozstrzenie oskrzeli
- Niedodma
- Torbielowatość płuc
- Malformacje naczyniowe

Metody badania

- Zdjęcie przeglądowe, zdjęcie warstwowe
- Skopia (ruchomość przepony, śródpiersia, serca)
- Tomografia Komputerowa (HRCT)
- USG (wykrywanie i lokalizacja płynu w opłucnej)
- Rezonans Magnetyczny (mniejsze znaczenie)
- Scyntygrafia (podejrzenie zatoru tętnicy płucnej)
- Angiografia (malformacje naczyniowe, diagnostyka krwioplucia)
- Bronchoskopia (możliwość biopsji)

Zakład Radiologii Zabiegowej i Neuroradiologii w Lublinie

Zdjęcie przeglądowe (tzw. Rtg klp)

- Rutynowo: pozycja stojąca, projekcja P-A,
  chory w odległości ok. 2,0m od lampy, przodem do kasety
- Dodatkowe projekcje: boczna, skośne, celowane na szczyty płuc,
  w pozycji leżącej na boku poziomym promieniem, w fazie wdechu i wydechu (odma)
- Obraz sumacyjny:
  cień środkowy (kręgosłup, mostek, narządy śródpiersia)
  + 2 pola płucne (ograniczone przez żebra, przeponę, śródpiersie)

Zakład Radiologii Zabiegowej i Neuroradiologii w Lublinie

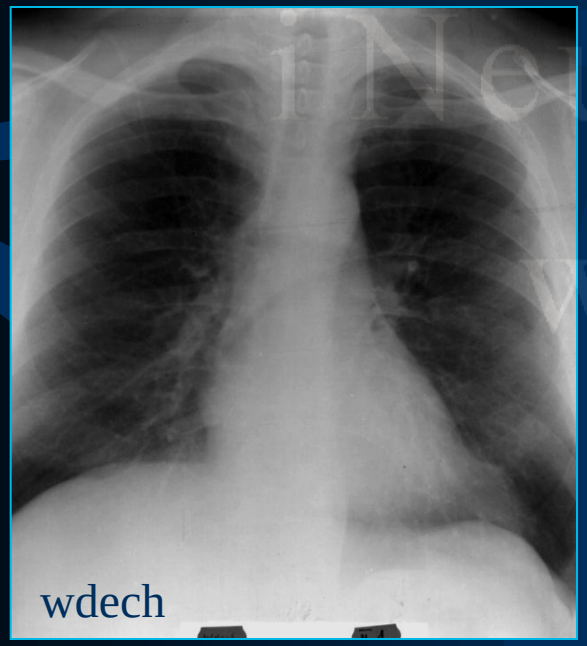

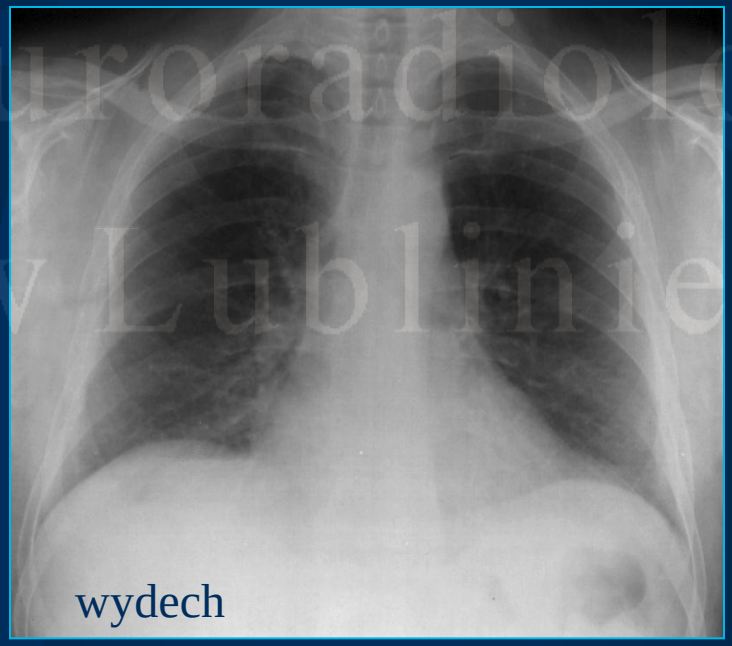

Zdjęcie przeglądowe (tzw. Rtg klp)

- **Wnęki:** na poziomie przednich odcinków III-IV żebra
  - prawidłowo widoczne - tylko struktury naczyniowe, osiowy przekrój oskrzeli
  - lewa wnęka nieco wyżej - przesłonięta przez serce
  - prawa wnęka - wcięcie utworzone przez żyłę górnego płata i tętnicę pośrednią
- **Pola płucne:** widoczne zarysy żeber, od wnęk - rozgałęzienia tętnicy płucnej i żył płucnych, po stronie prawej szczelina pozioma
- Zarysy przepony - utworzone przez cień wątroby i żołądka
  - w czasie oddychania przemieszczają się o 1 międzyżebrze.

Zakład Radiologii Zabiegowej i Neuroradiologii w Lublinie

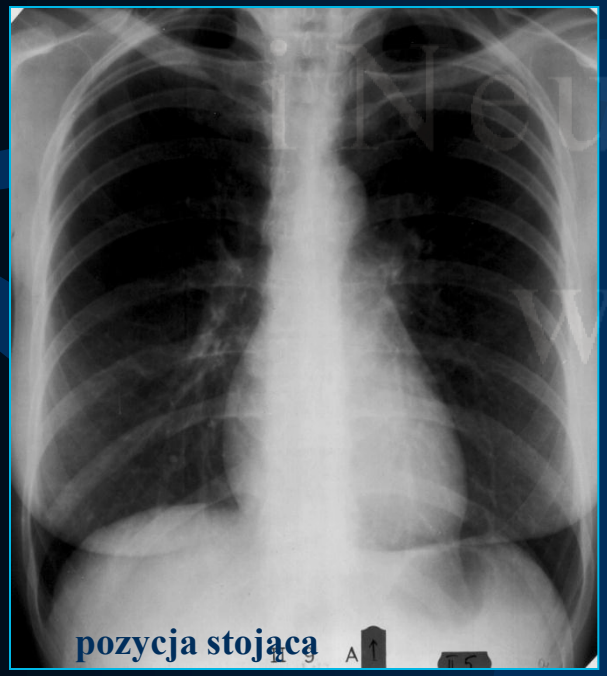

pozycja stojąca

pozycja leżąca

Zdjęcie warstwowe

tomograficzne

Diagnostyka jam, węzłów chłonnych,
masy guza we wnęce

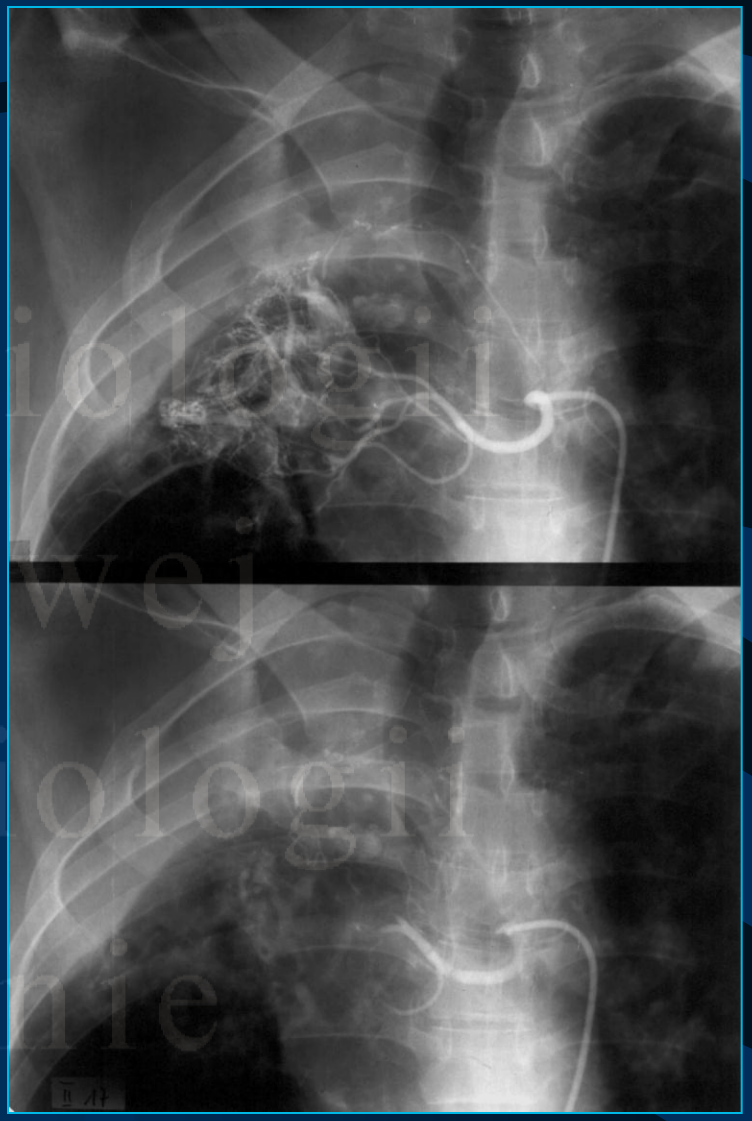

Arteriografia

Diagnostyka krwioplucia
i malformacji naczyniowych

Zakład Radiologii Zabiegowej i Neuroradiologii w Lublinie

Tomografia komputerowa

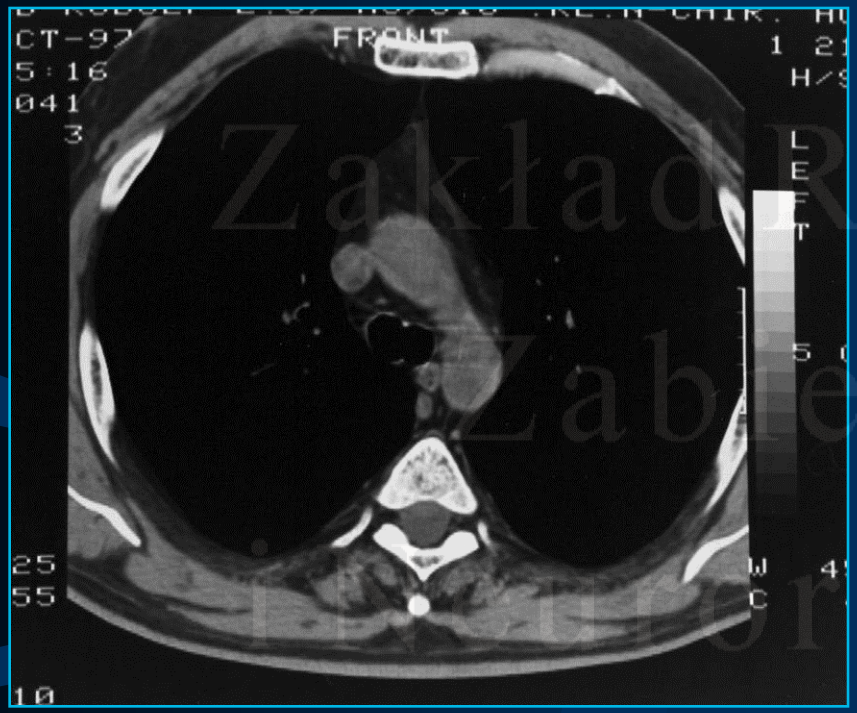

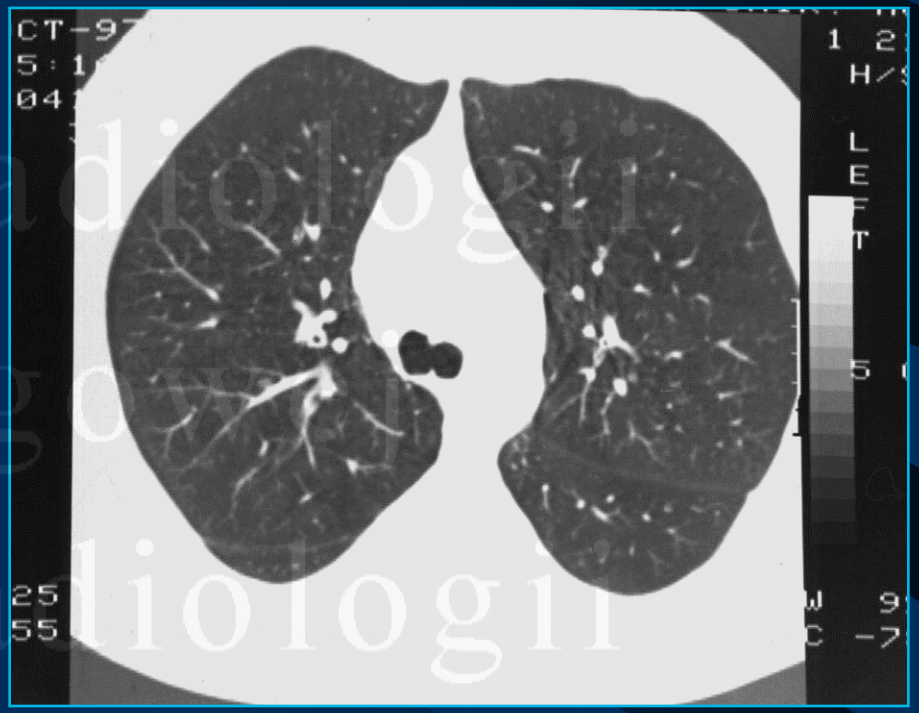

lepsza ocena:

- węzłów chłonnych, raka oskrzela, przerzutów do płuc
- patologii wielkich naczyń, opłucnej i śródpiersia

HRCT – zmiany śródmiąższowe, rozstrzenie

Zakład Radiologii i Zabiegowej Diagnostyki Radiologicznej w Lublinie

Bronchografia – to już historia

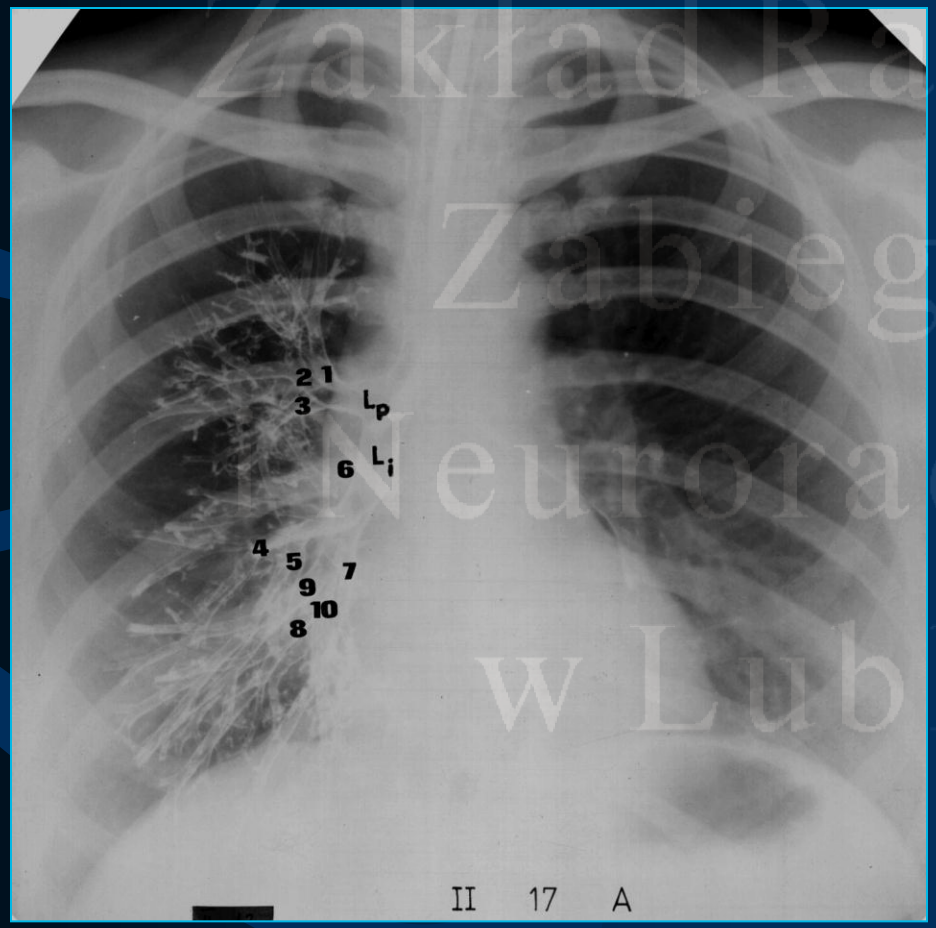

Zakład Radiologii Zabiegowej i Neuroradiologii w Lublinie

Segmenty płuc

Płuco prawe

1- szczytowy
2- tylny
3- przedni

4- boczny
5- przyśrodkowy

6- szczytowy
7- podstawny przyśrodkowy
8- p. przedni
9- p. boczny
10- p. tylny

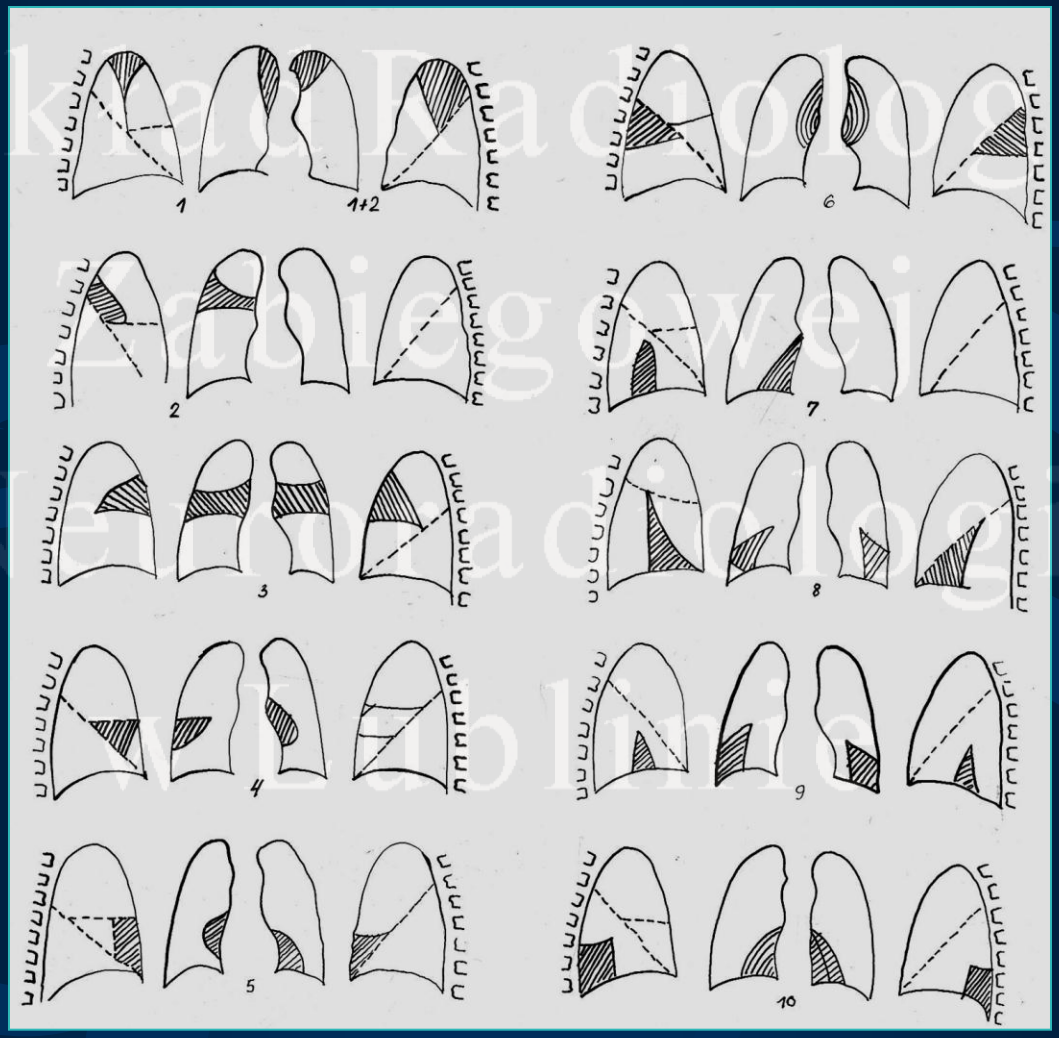

Płuco lewe

1+2- szczytowo -tylny
3- przedni
4- górny
5- dolny
4+5 - języczek

6- szczytowy
8- podstawny przedni
9- p. boczny
10- p. tylny

Zakład Radiologii
Zabiegowej
i Neuroradiologii
w Pułaskim

Płaty dodatkowe płuc

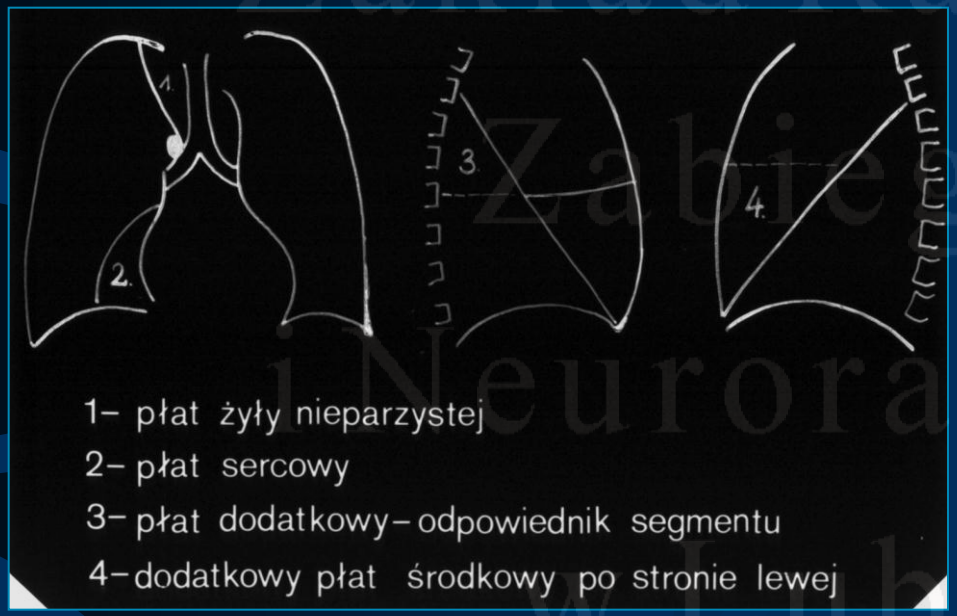

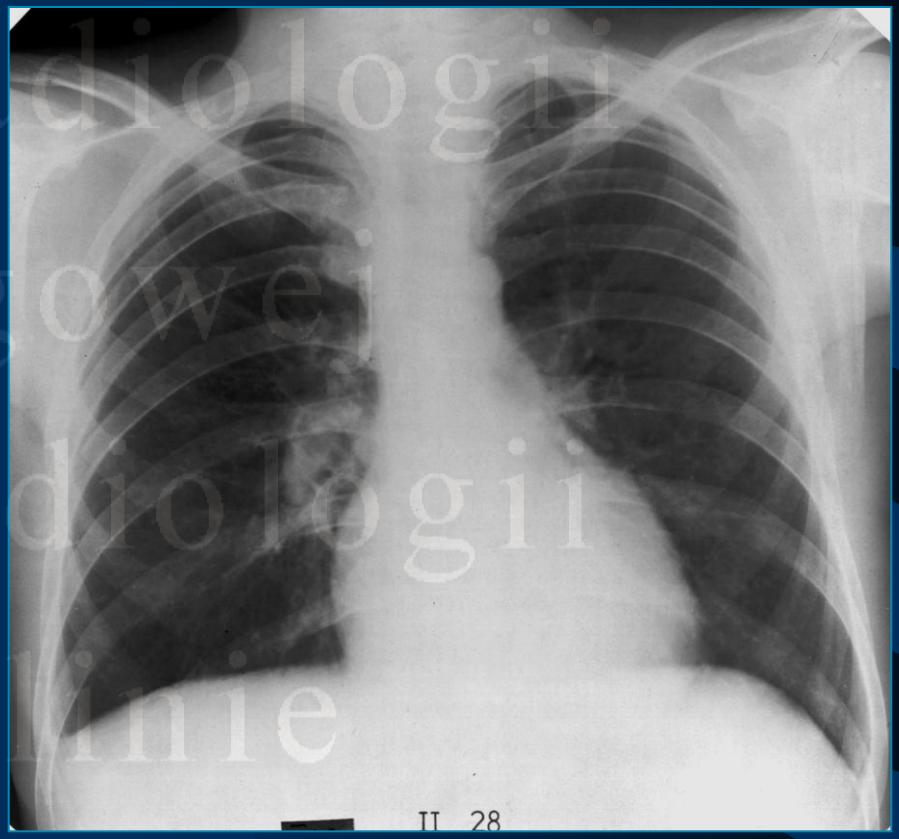

płat sercowy

Zakład Radiologii Zabiegowej i Neuroradiologii w Lublinie

Płaty dodatkowe płuc

płat żyły nieparzystej

Zakład Radiologii Zabiegowej i Neuroradiologii w Lublinie

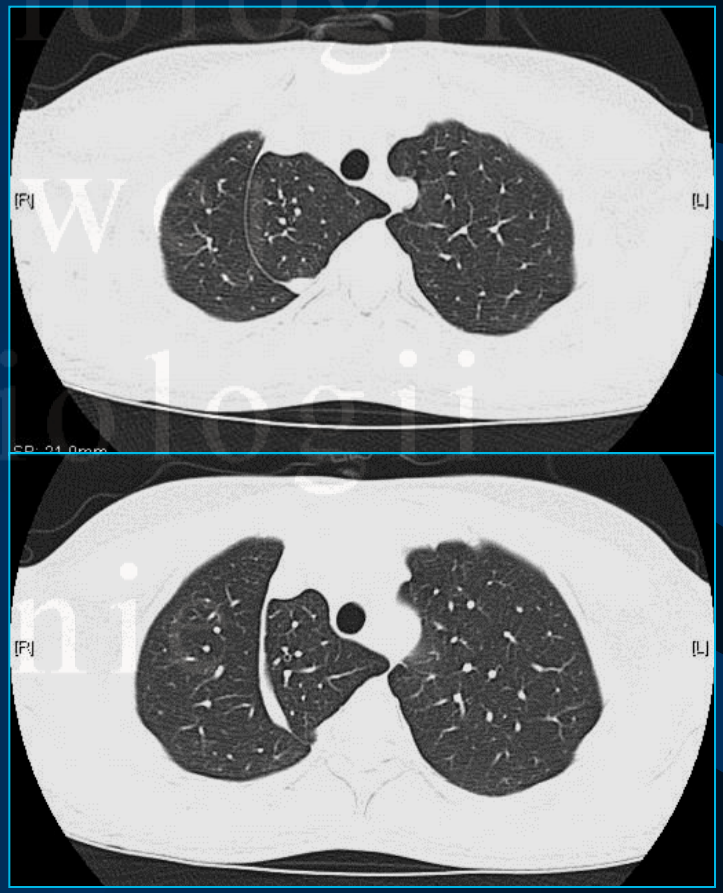

?

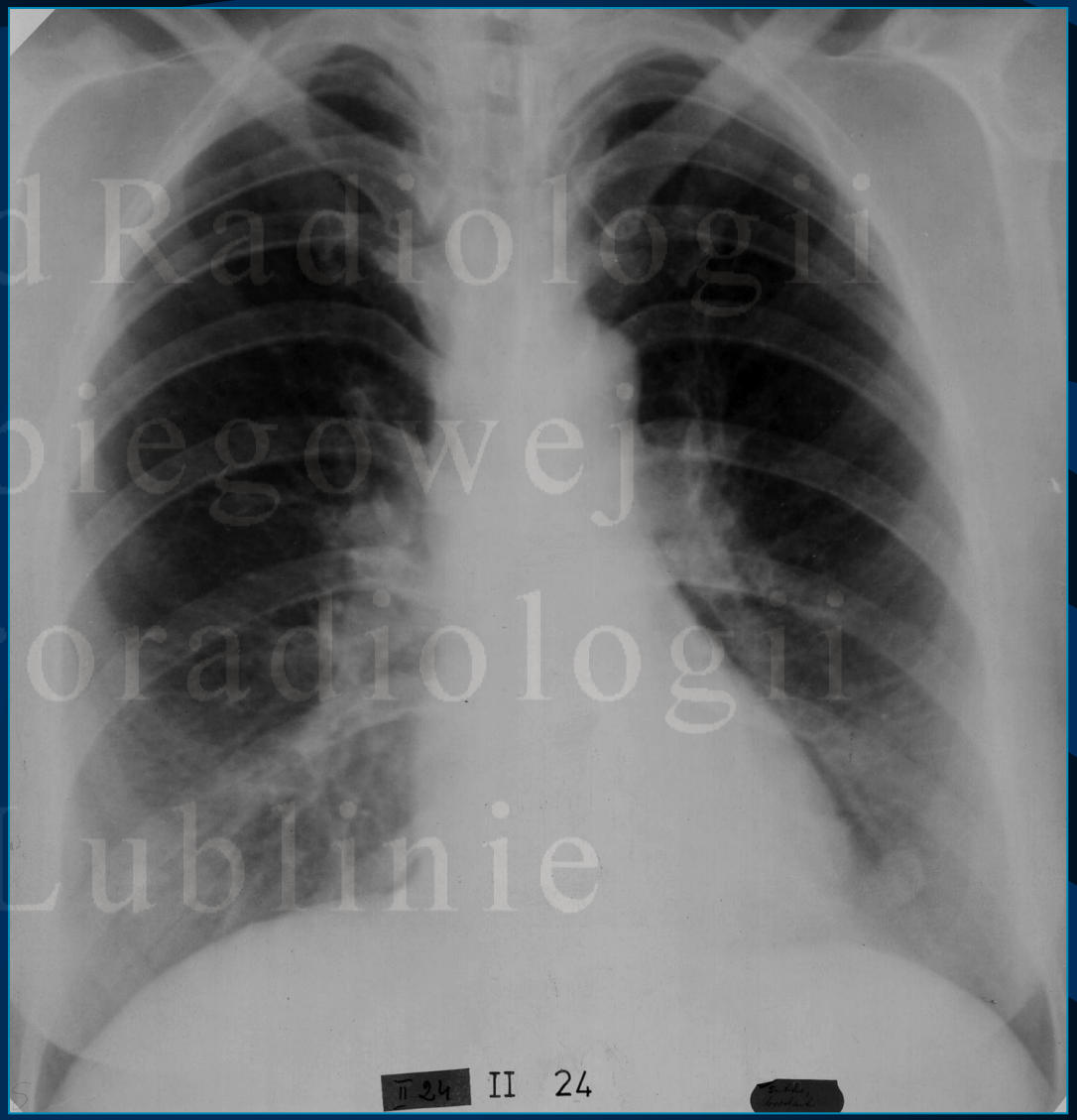

Zakład Radiologii Zabiegowej i Neuroradiologii w Lublinie

Zapalenie płuc płatowe

- Ostra choroba bakteryjna
- Rozpoznanie – obraz kliniczny
- Objawy rtg: pojawiają się później w stosunku do objawów klinicznych i później ulegają regresji
- Rtg – ocena dynamiki procesu, podejrzenie powikłań
- Powikłania: ropień płuca, zapalenie opłucnej, przewlekłe zapalenie płuc i marskość

Zakład Radiologii Zabiegowej i Neuroradiologii w Lublinie

Zapalenie płuc płatowe

Obraz rtg w pełnym rozwoju objawów:

- Płat jednolicie zacieniony
- Brak zmiany objętości zajętego płata
- Zacienienie o ostrych obrysach (szczelina międzypłatowa)
- Powietrzny bronchogram
- Różnicowanie: wysięk zapalny w opłucnej, niedodma, marskość, swoiste zapalenie płuc

Zakład Radiologii Zabiegowej i Neuroradiologii w Lublinie

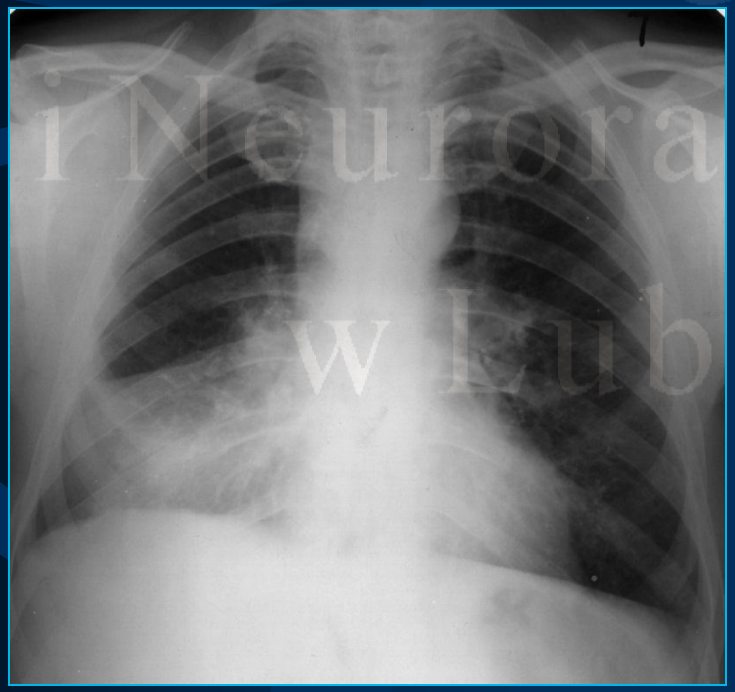

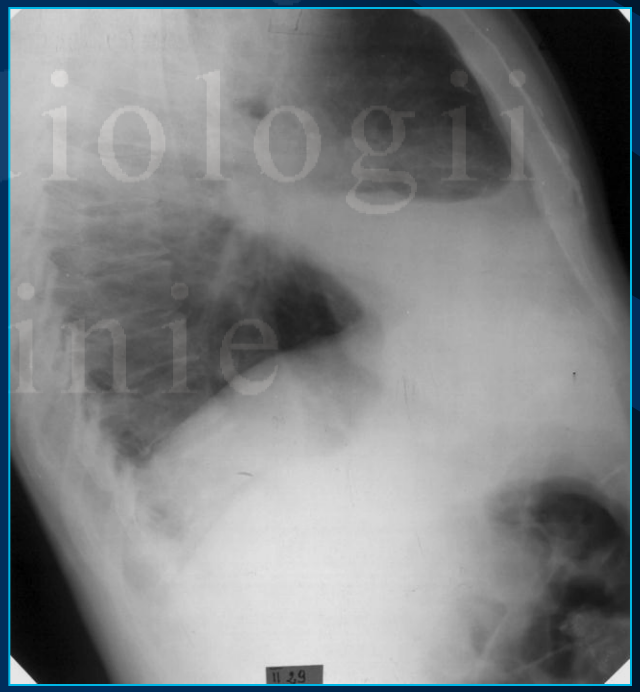

Zapalenie płuc płatowe

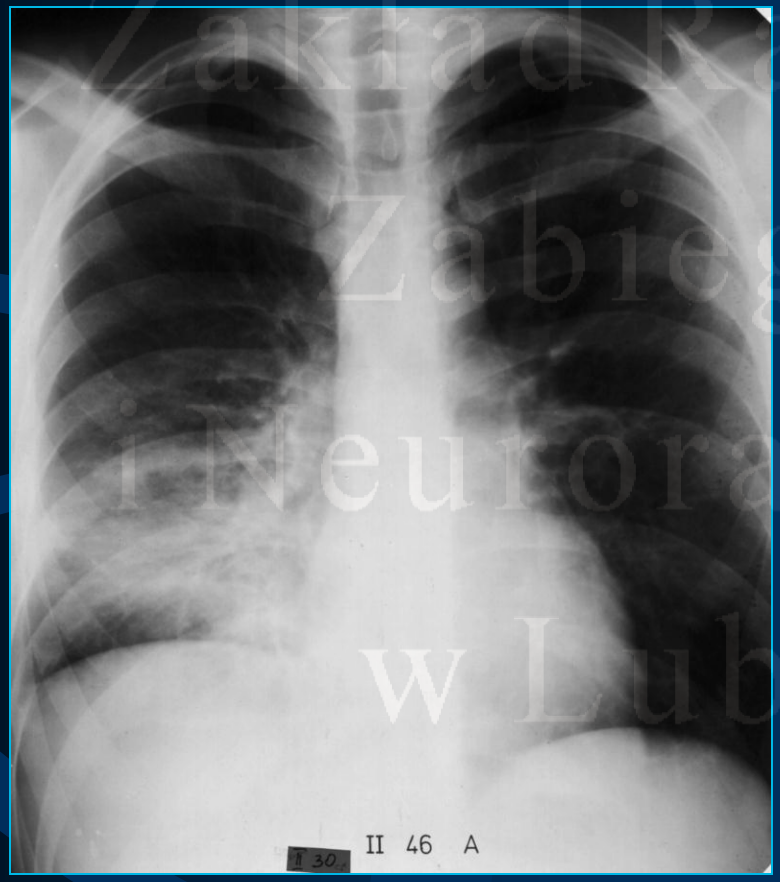

Zakład Radiologii Zabiegowej i Neuroradiologii w Lublinie

Płatowe zapalenie płuc

zejście – płyn w szczelinach

Zakład Radiologii Zabiegowej i Neuroradiologii w Lublinie

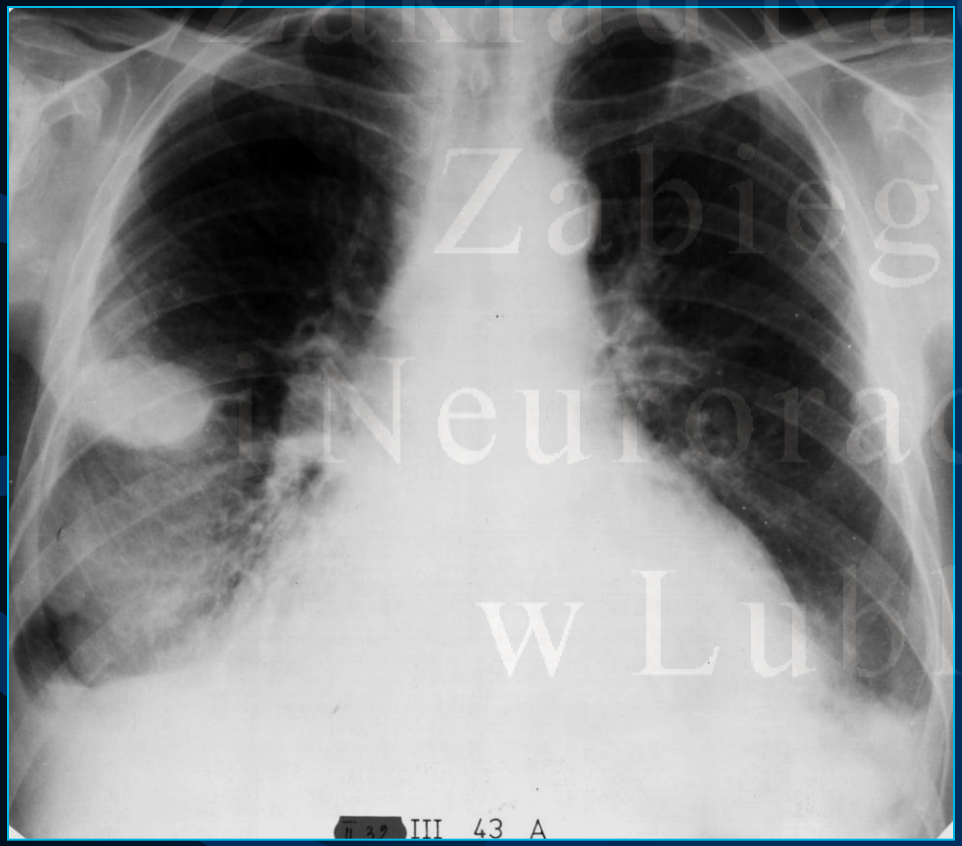

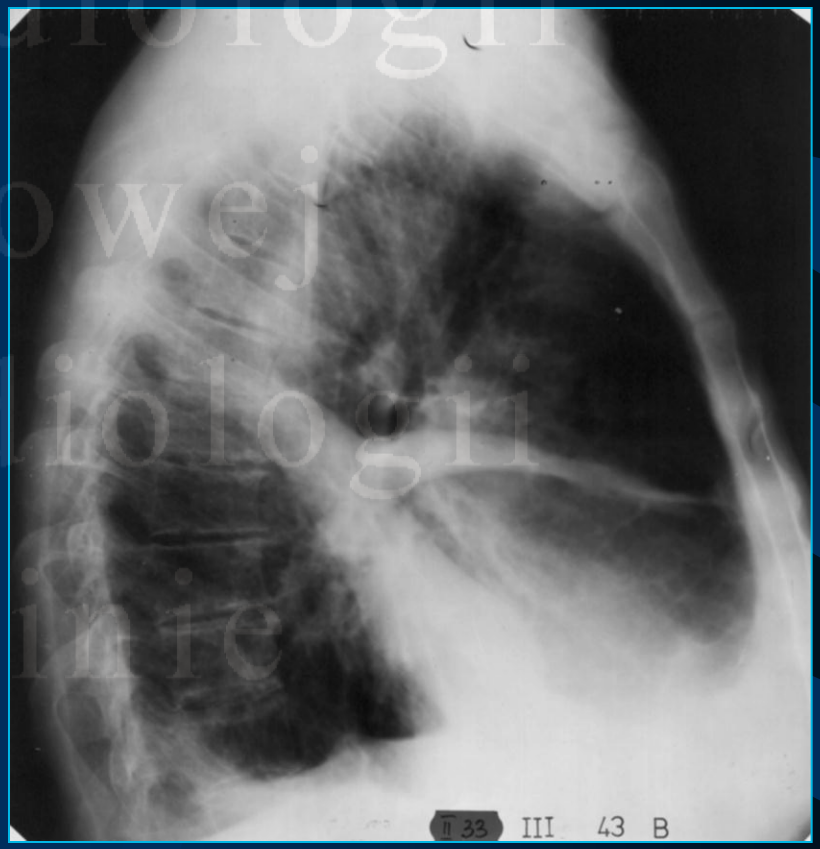

Zapalenie płuc segmentalne

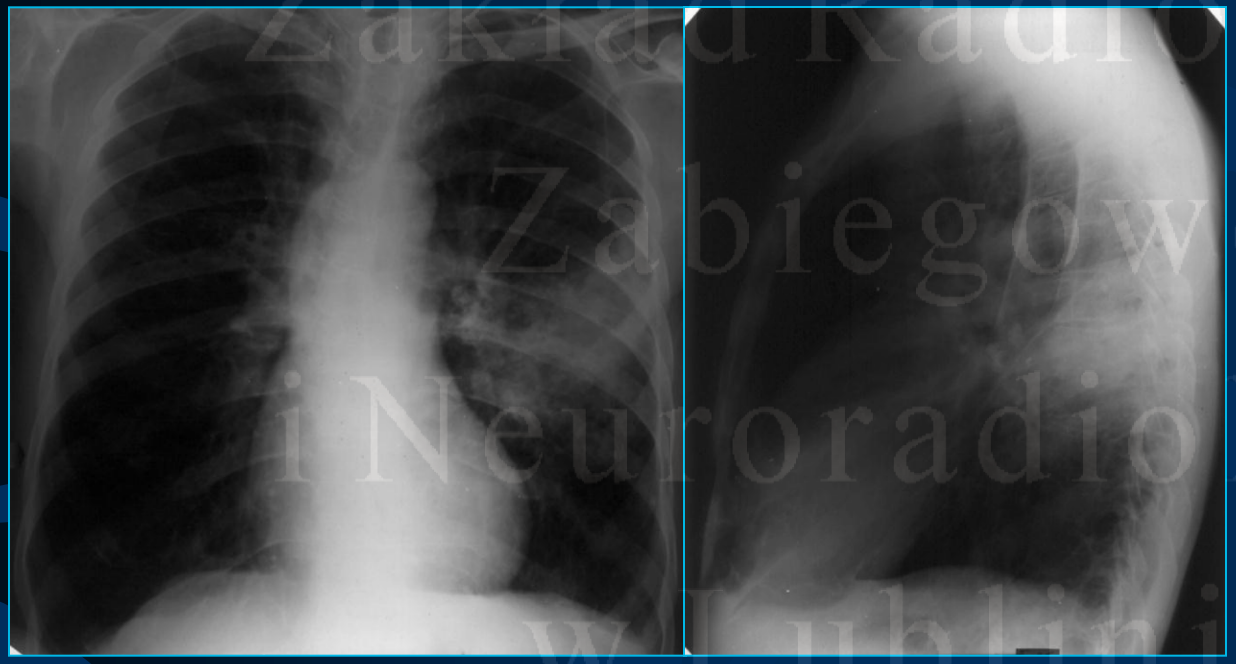

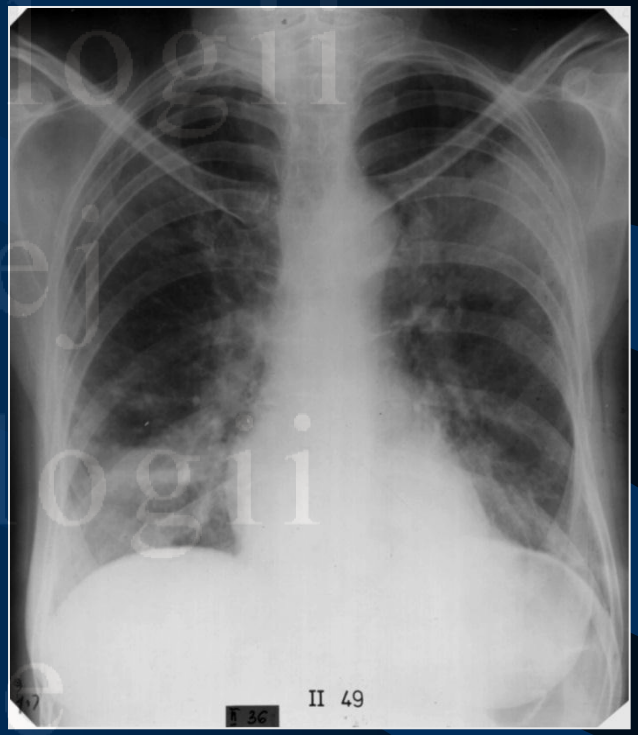

Segment
L: 6

Segmenty:
P: 9 i L: 1-2

Zakład Radiologii Zabiegowej i Neuroradiologii w Lublinie

Zapalenie płuc segmentalne

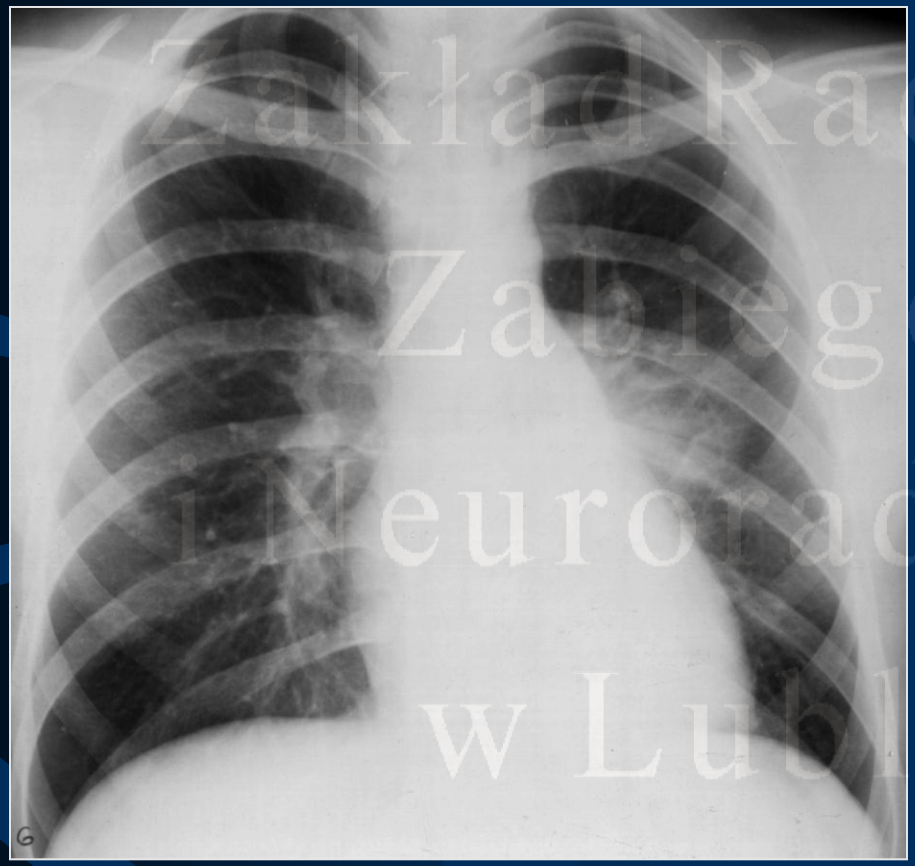

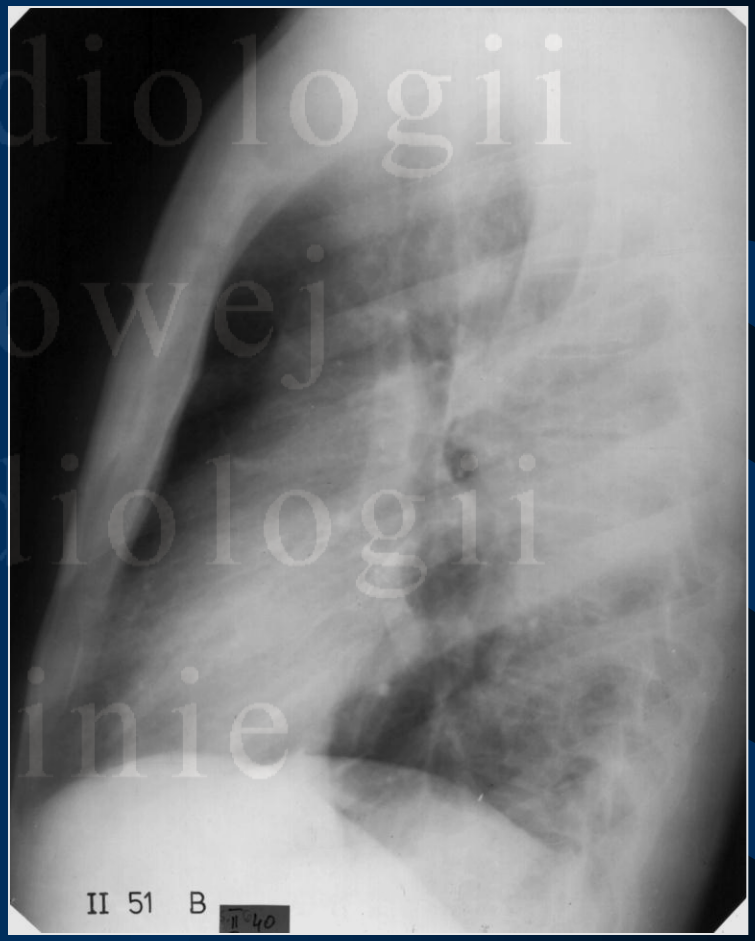

Płuco lewe - segment 6

Zakład Radiologii Zabiegowej i Neuroradiologii w Lublinie

Zapalenie płuc odoskrzelowe

- **Przyczyny:**
  - powikłanie chorób zakaźnych (np. grypa)
  - na tle rozstrzeni oskrzeli,
  - zachłystowe zapalenie płuc (dzieci, osoby starsze, pooperacyjne)
- **Rtg:** ogniska pojedyncze lub mnogie, różnokształtne:
  - nieostro ograniczone, zlewające się zacienienia, głównie w polach dolnych płuc
- **Różnicowanie:**
  - zawał płuca,
  - naciek swoisty (odmienna dynamika zmian – ogniska nieswoiste ulegają resorpcji po 1-2 tygodniach, swoiste utrzymują się dłużej).

Zakład Radiologii Zabiegowej i Neuroradiologii w Lublinie

Zapalenie płuc odoskrzelowe

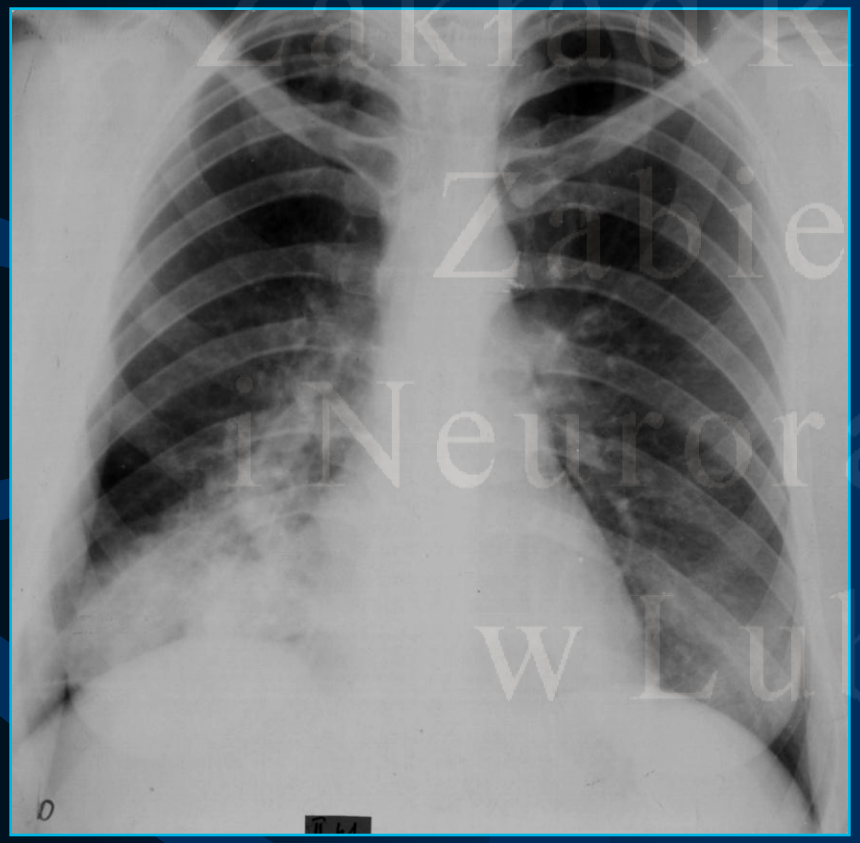

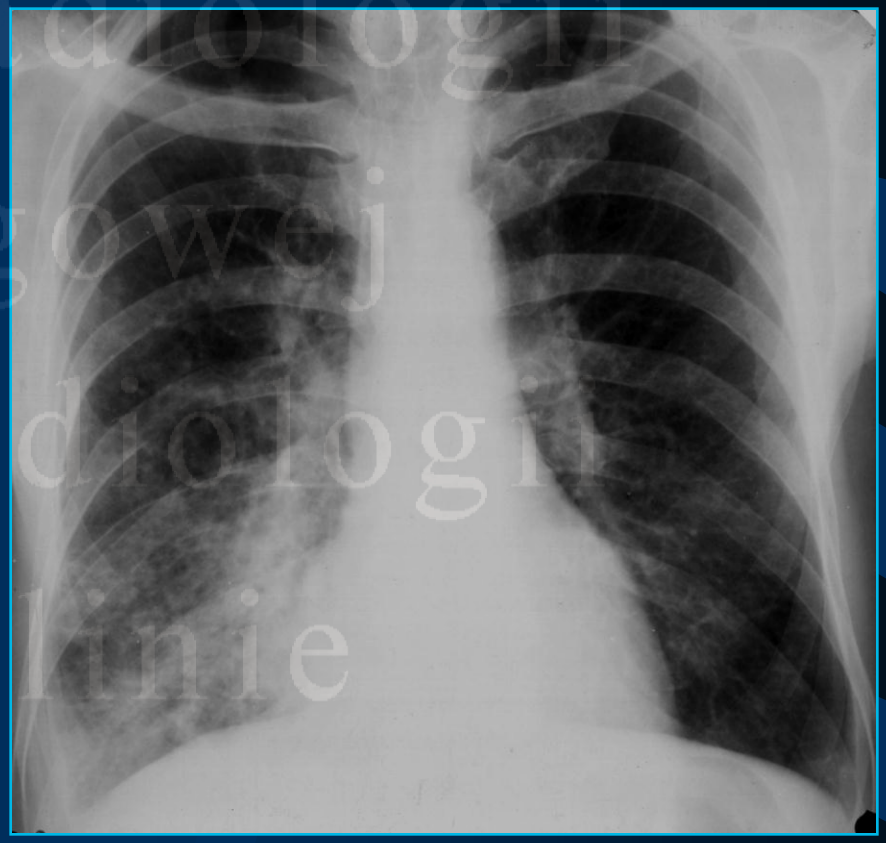

Zakład Radiologii Zabiegowej i Neuroradiologii w Lublinie

Zapalenie płuc odoskrzelowe

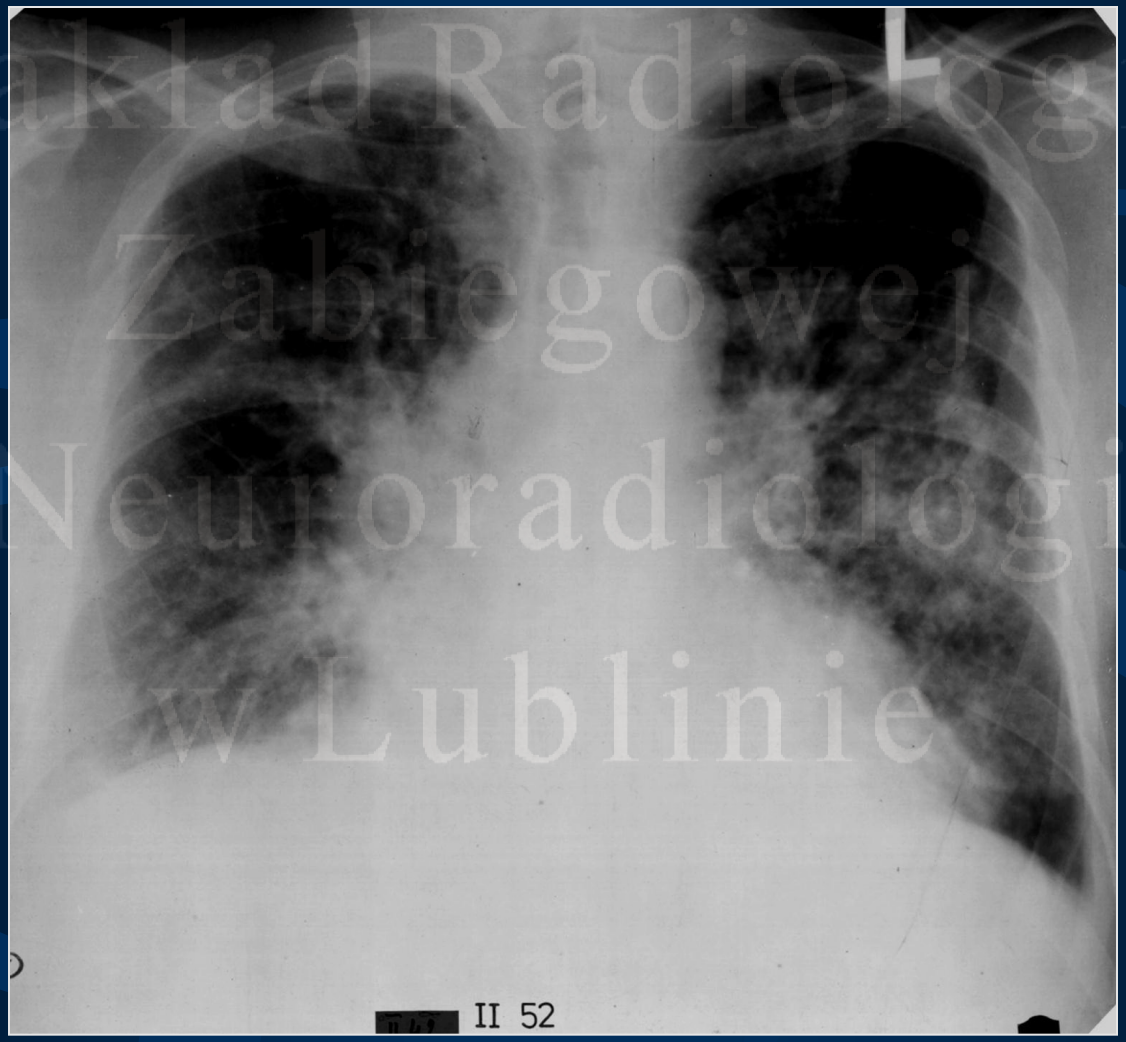

Zakład Radiologii Zabiegowej i Neuroradiologii w Lublinie

Zapalenie płuc wirusowe

- **Klinicznie:**
  - skąpe objawy osłuchowe,
  - nieżyt górnych dróg oddechowych
  - gorączka, ból głowy i kończyn
- **Rtg:**
  - Początkowo wzmożony rysunek płucny: zajęty zrąb płuc, a nie pęcherzyki płucne
  - Zmniejszona przejrzystość pól płucnych
  - Później nacieki zapalne przywnękowo, szerzące się obwodowo wzdłuż oskrzeli i naczyń – plamiste lub pasmowate cienie

Zakład Radiologii Zabiegowej i Neuroradiologii w Lublinie

Zapalenie płuc wirusowe

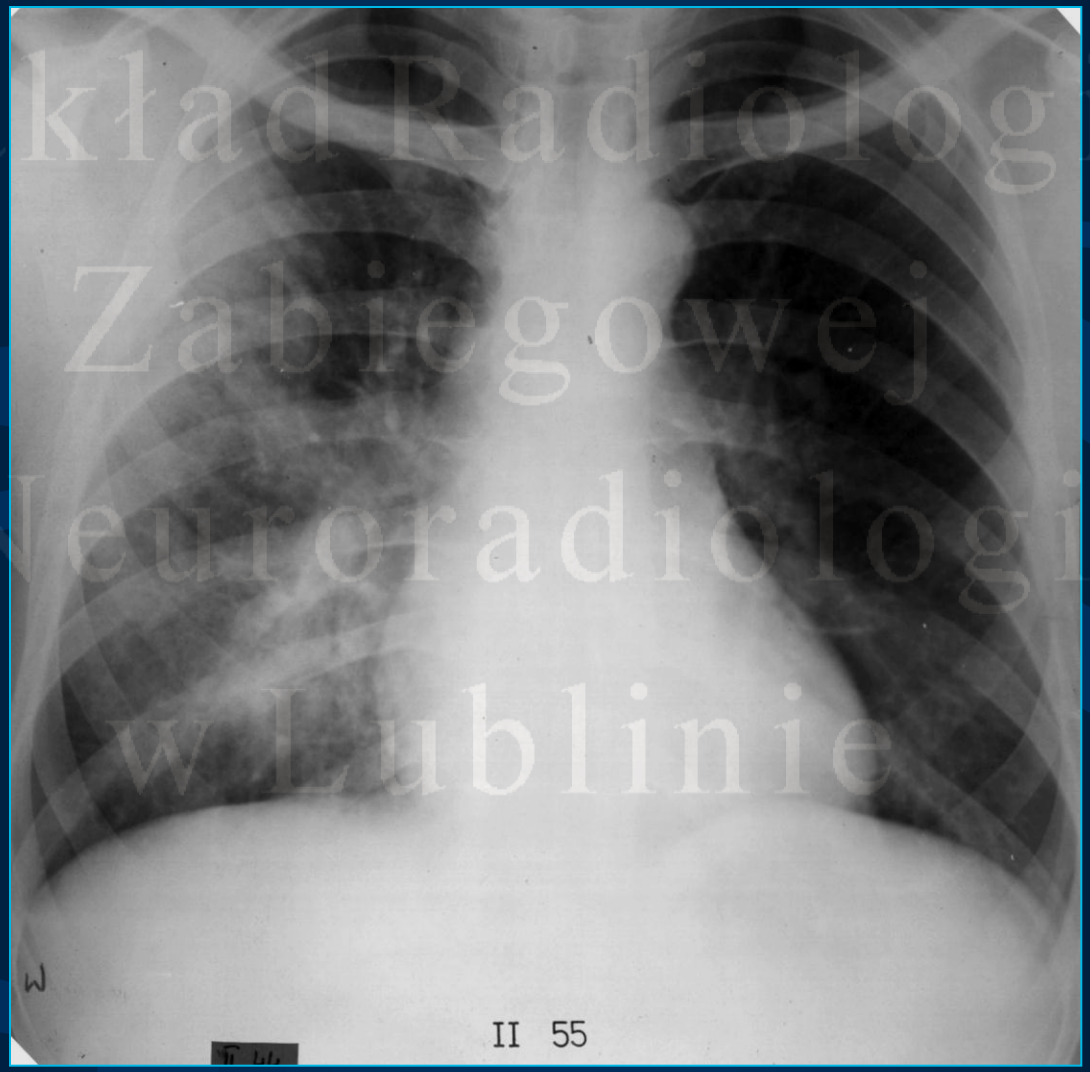

Zakład Radiologii Zabiegowej i Neuroradiologii w Lublinie

Zapalenie płuc gronkowcowe

- **Pierwotne** (rzadko)
- **W posocznicy** (czyrak, zapalenie ucha, migdałków, kości)
- **Klinicznie:** ciężki przebieg
  - objawy rtg później w stosunku do burzliwych objawów klinicznych
- **Częściej u dzieci**
- **Rtg:** wielopostaciowość, duża zmienność
  - zmiany śródmiąższowe, zacienienia plamiste,
  - cienie okrągłe, ropnie, wysięk opłucnej
  - skłonność do pęcherzy rozedmowych i odmy opłucnowej

Zakład Radiologii Zabiegowej i Neuroradiologii w Lublinie

Zapalenie płuc gronkowcowe

Zakład Radiologii Zabiegowej i Neuroradiologii w Lublinie

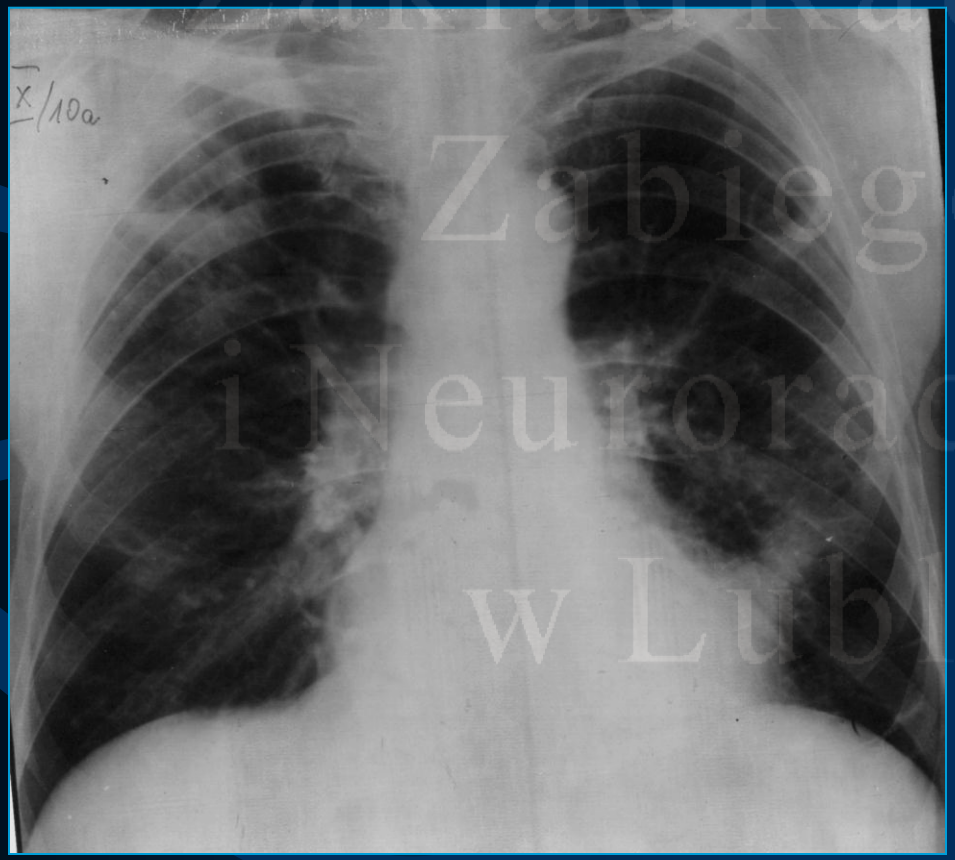

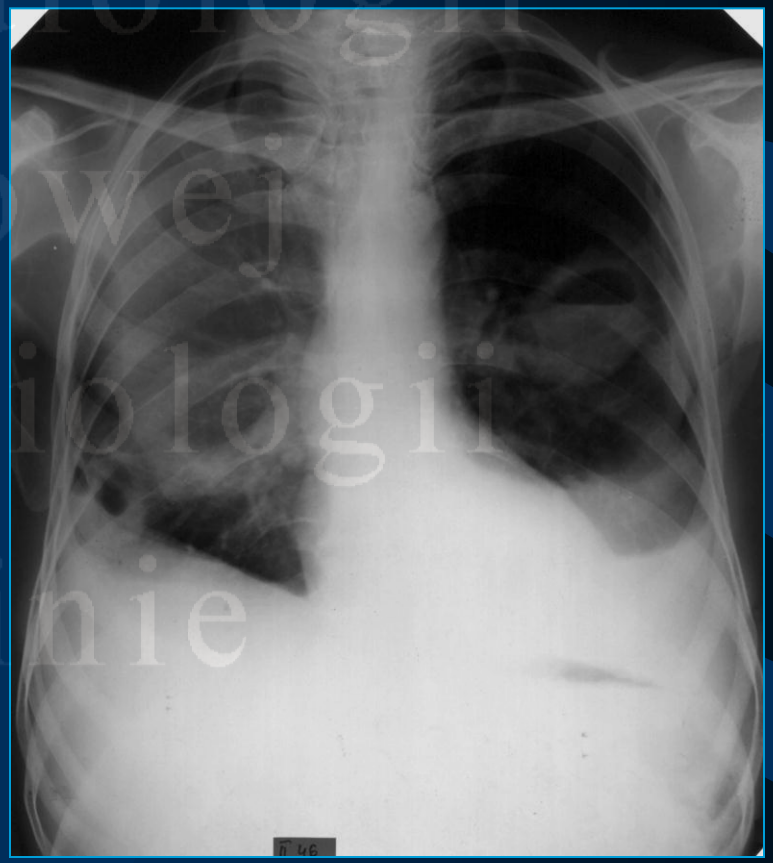

Zawały płuc

- **Ognisko martwicy krwotocznej**
- **Ok. 50% zatorów płucnych**
- **Możliwe krążenie oboczne**

  - od tętnic oskrzelowych
- **Ogniska zawału:**

  - pojedyncze lub mnogie
- **Zejście zawału:**

  - resorbcja (kilka tygodni)
  - rozpad, ropień
- **Rtg:**

  - obwodowe ogniska zagęszczeń
  - podobne do zapalenia płuc odoskrzelowego

Zakład Radiologii Zabiegowej i Neuroradiologii w Lublinie

Gruźlica płuc

- **Zmiany wysiękowe** (naciek tkanki płucnej)
- **Zmiany wytwórcze** (ziarnina gruźlicza, gruzełek)
- Oba typy zmian - z tendencją do serowacenia, rozpadu i tworzenia jam
- **Gojenie** – resorpcja nacieku lub rozwój zmian włóknistych, zwapnienia

Zakład Radiologii Zabiegowej i Neuroradiologii w Lublinie

Gruźlica płuc – objawy rtg

Zakład Radiologii Zabiegowej i Neuroradiologii w Lublinie

- **wysięk** - słabo wysycone cienie, nieostro ograniczone ogniska
- **zmiany wytwórcze** - dobrze wysycone, ostro ograniczone guzki
- **rozpad** - nieregularne przejaśnienie (jama)
- **zwapnienia** - bezpostaciowe, mocno wysycone cienie

Gruźlica płuc - podział

- pierwotna bez zmian narządowych
- pierwotna węzłów chłonnych i węzłowo-płucna
- ostra gruźlica prosówkowa
- rozsiana podostra i przewlekła
- guzkowa i włóknisto – guzkowa
- naciekowa
- zapalenie płuc serowate
- przewlekła włóknisto-jamista
- marskość gruźlicza płuc
- gruźlicze zapalenie opłucnej

Zakład Radiologii Zabiegowej i Neuroradiologii w Lublinie

Gruźlica pierwotna węzłów chłonnych i węzłowo-płucna

- **Zespół pierwotny Ghona:**
  ognisko swoistego zapalenia płuc + powiększenie węzłów chłonnych wnęki (policykliczne cienie) + smugi nacieczonych naczyń chłonnych
- **Gojenie** z pozostawieniem blizny lub serowacenie ogniska
- **Powikłania:**

  - ucisk oskrzela przez powiększone węzły chłonne wnęki

  → rozedma wentylowa lub niedodma

  - przetoka węzłowo-oskrzelowa

  → rozsiew przez aspirację lub bliznowate zwężenie oskrzela

Zakład Radiologii Zabiegowej i Neuroradiologii w Lublinie

Gruźlica pierwotna węzłów chłonnych i węzłowo-płucna

Zakład Radiologii Zabiegowej i Neuroradiologii w Lublinie

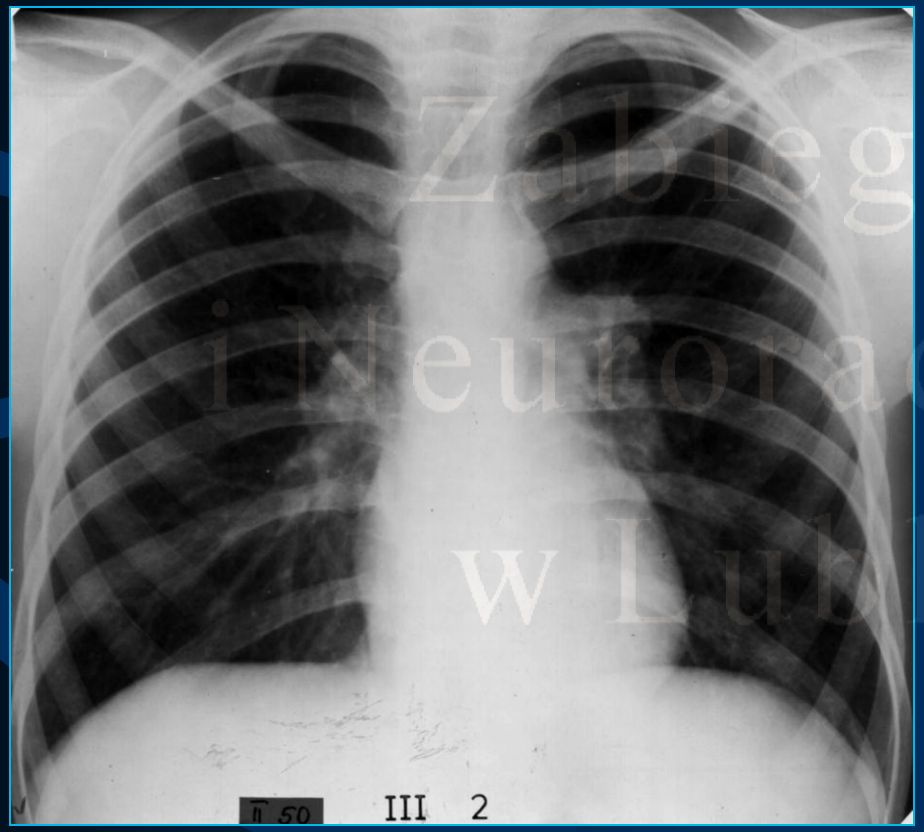

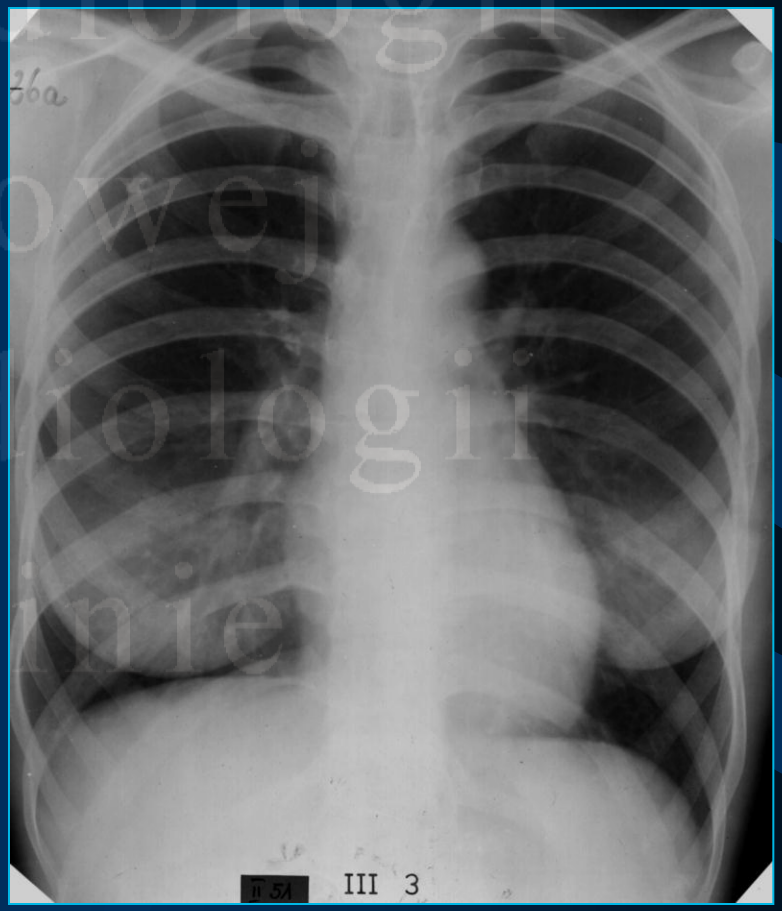

Ostra gruźlica prosówkowa

- **Rozsiew krwiopochodny:**
  - w każdym okresie choroby
  - u chorych w każdym wieku
- **Klinicznie:** toksemia, gorączka, duszność
- **Rtg:** pola płucne usiane drobnymi (kilka mm) ogniskami o tej samej wielkości i charakterze, głównie w górnych polach płucnych i przywnękowo, niewidoczne w prześwietleniu
- **Różnicowanie:**
  - pylica, sarkoidoza,
  - carcinosis miliaris

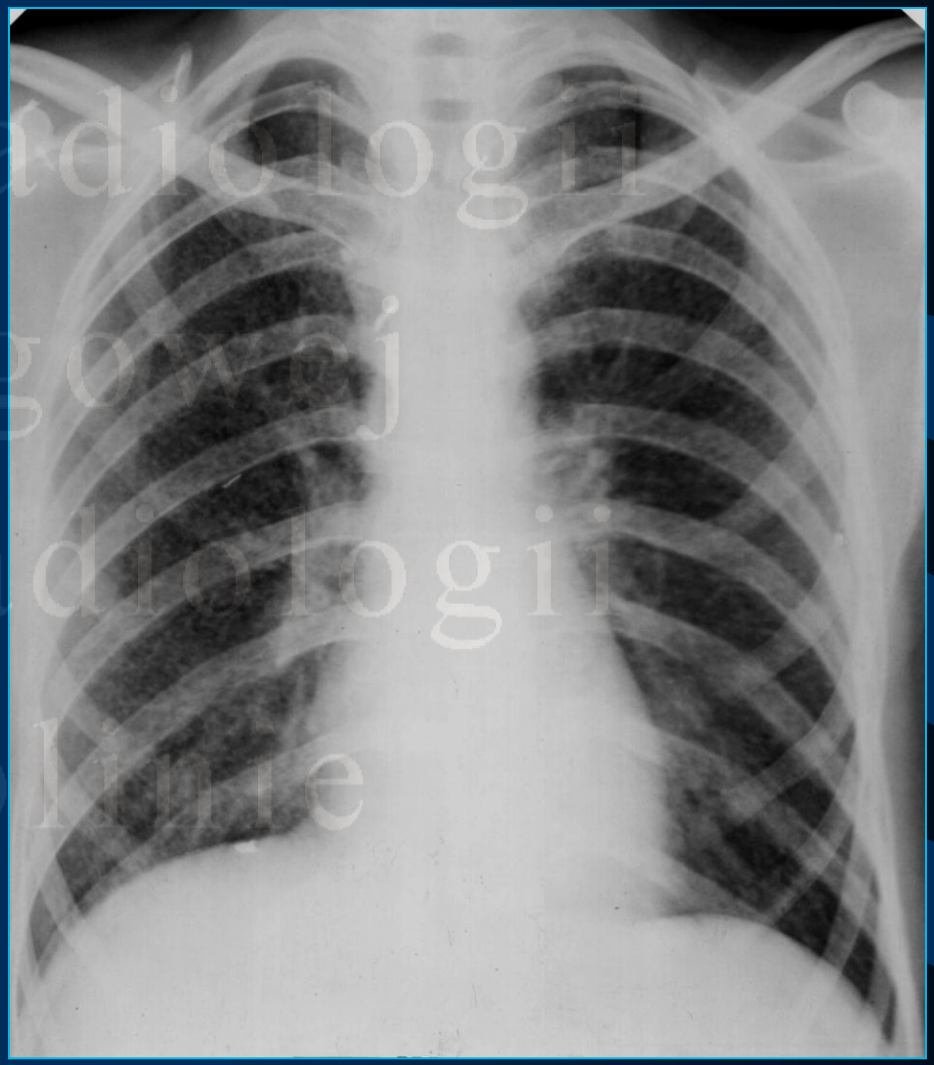

Zakład Radiologii Zabiegowej i Neuroradiologii w Lublinie

Gruźlica płuc rozsiana podostra i przewlekła

Zakład Radiologii Zabiegowej i Neuroradiologii w Lublinie

- Zmiany rozsiane drogą naczyń chłonnych i krwionośnych
- Rzuty choroby w postaci nawracających wysiewów
- Tendencja do gojenia przez włóknienie
- Zagęszczenia o różnej wielkości i charakterze - w górnych i środkowych polach płucnych

Gruźlica płuc rozsiana podostra i przewlekła

Zakład Radiologii Zabiegowej i Neuroradiologii w Lublinie

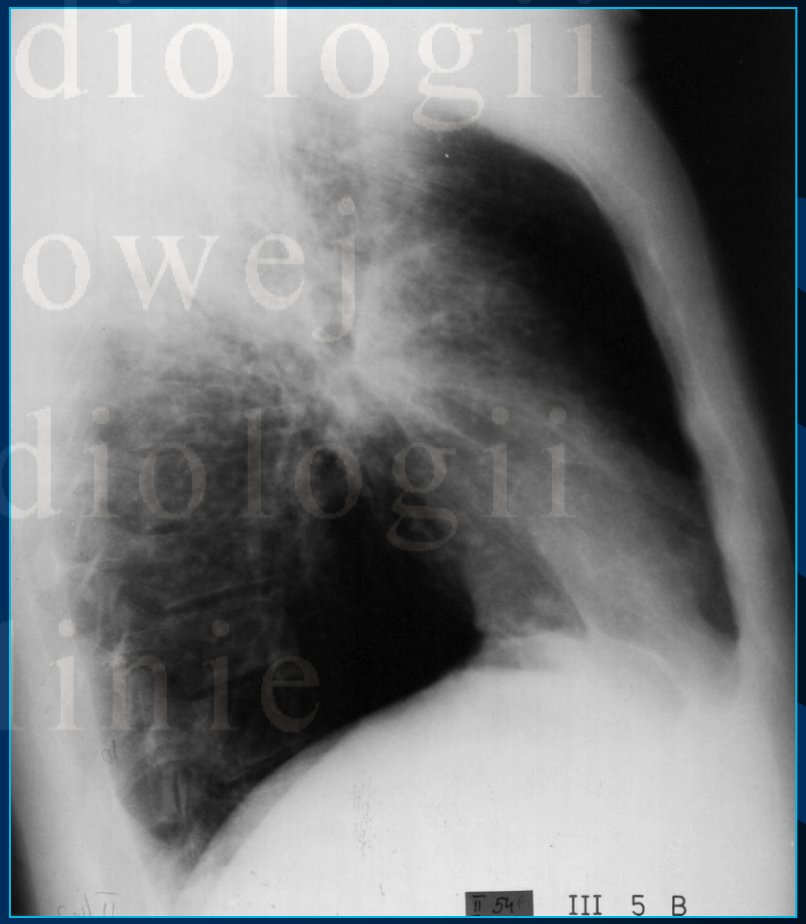

Gruźlica guzkowa i włóknisto–guzkowa

- Szczyty płuc
- Okolice podobojczykowe
- Zmiany jedno- lub obustronne
- Liczba ognisk nieduża a ich obszar ograniczony
- Guzkowate zagęszczenia:
  - pojedyncze lub w skupieniach,
  - dobrze wysycone i ograniczone

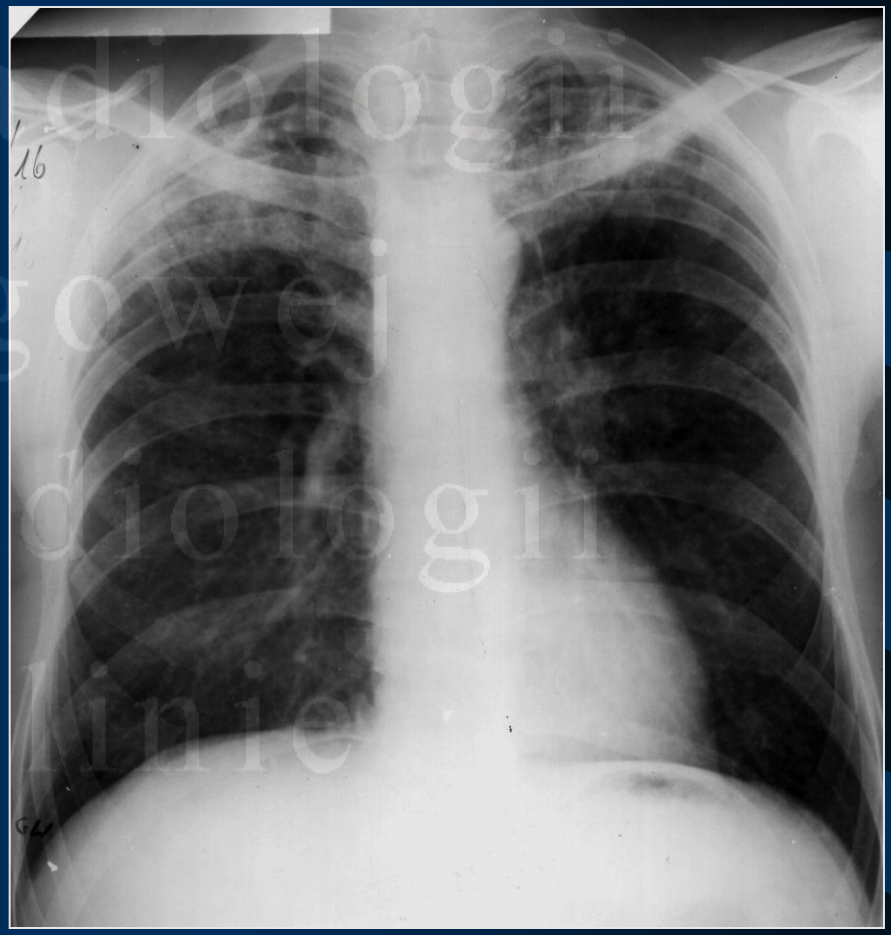

Zakład Radiologii Zapiegowej i Neuroradiologii w Lublinie

Gruźlica płuc naciekowa

- **Naciek wczesny Assmana**
  okrągły, słabo wysycony cień o nieostrych granicach (1- kilkanaście cm) w okolicy podobojczykowej
- **Naciek okołownękowy** (segment 6)
- **Gruźliczak** – otorbione masy serowate
  - cień okrągły o ostrych zarysach, ok. 2cm średnicy,
  - czasem wewnętrzne zwapnienia lub ogniska rozpadu

Wczesne leczenie

– goi się przez wchłonięcie lub włóknienie

Bez leczenia

– serowacenie i rozpad z wytworzeniem jam

Zakład Radiologii Zabiegowej i Neuroradiologii w Lublinie

Gruźlica płuc naciekowa

naciek wczesny Assmana

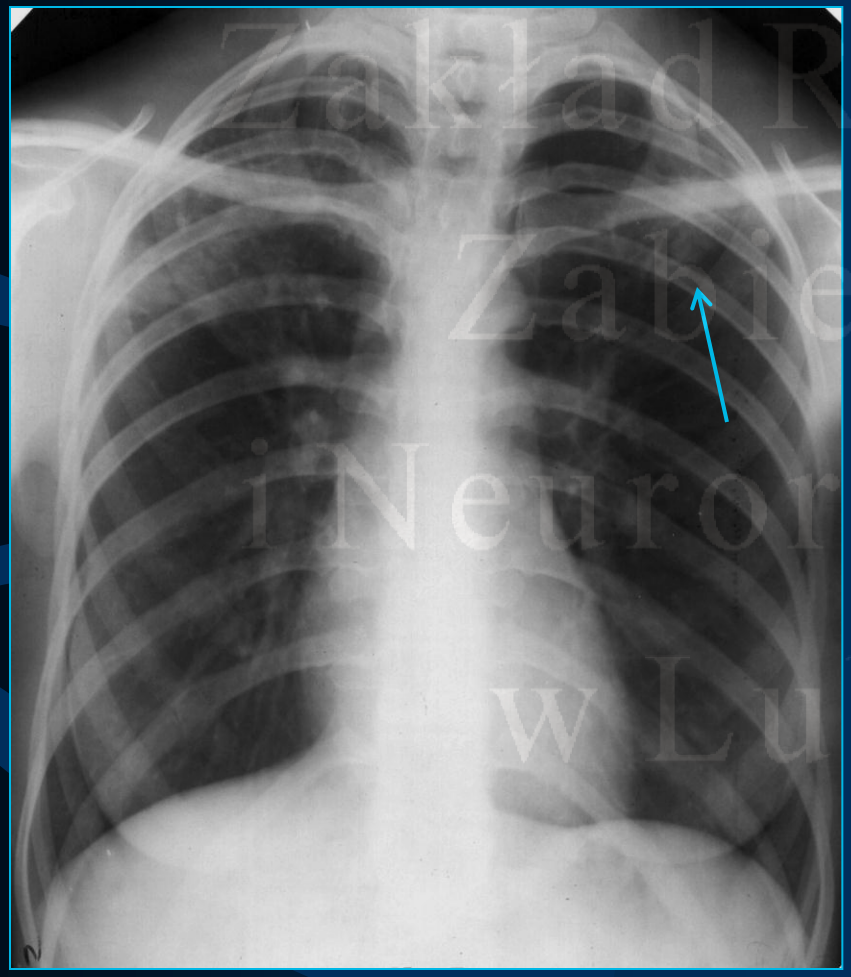

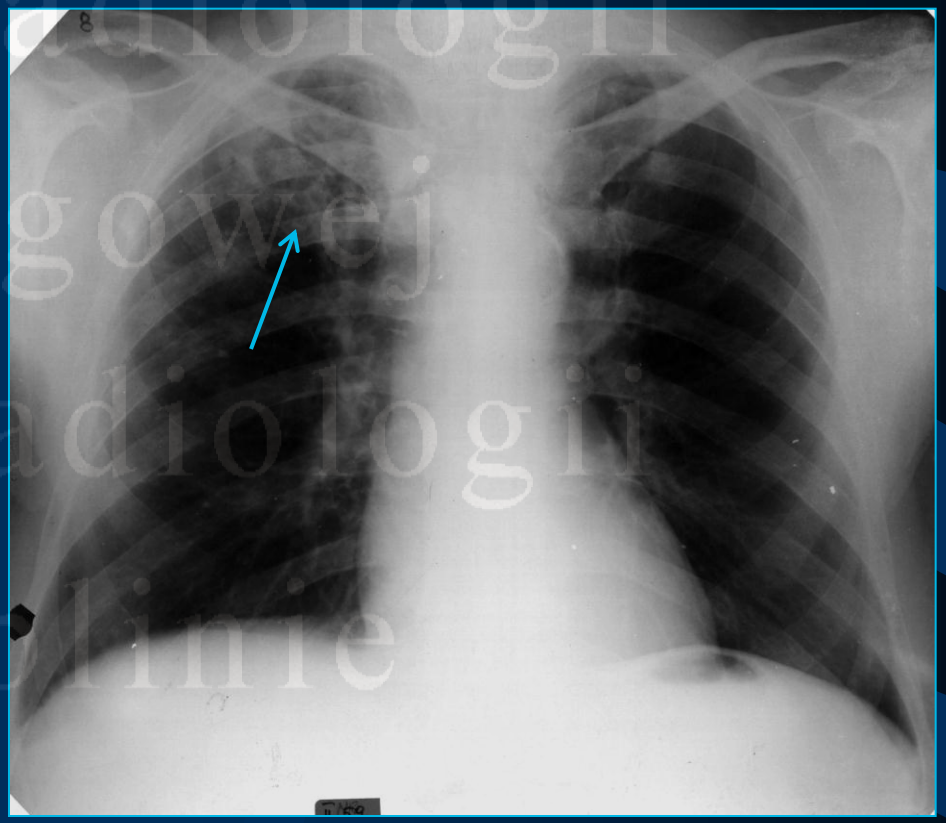

Zakład Radiologii Zabiegowej i Neuroradiologii w Lublinie

Gruźlica płuc naciekowa

naciek okołownękowy, rozpad, tworzenie jam

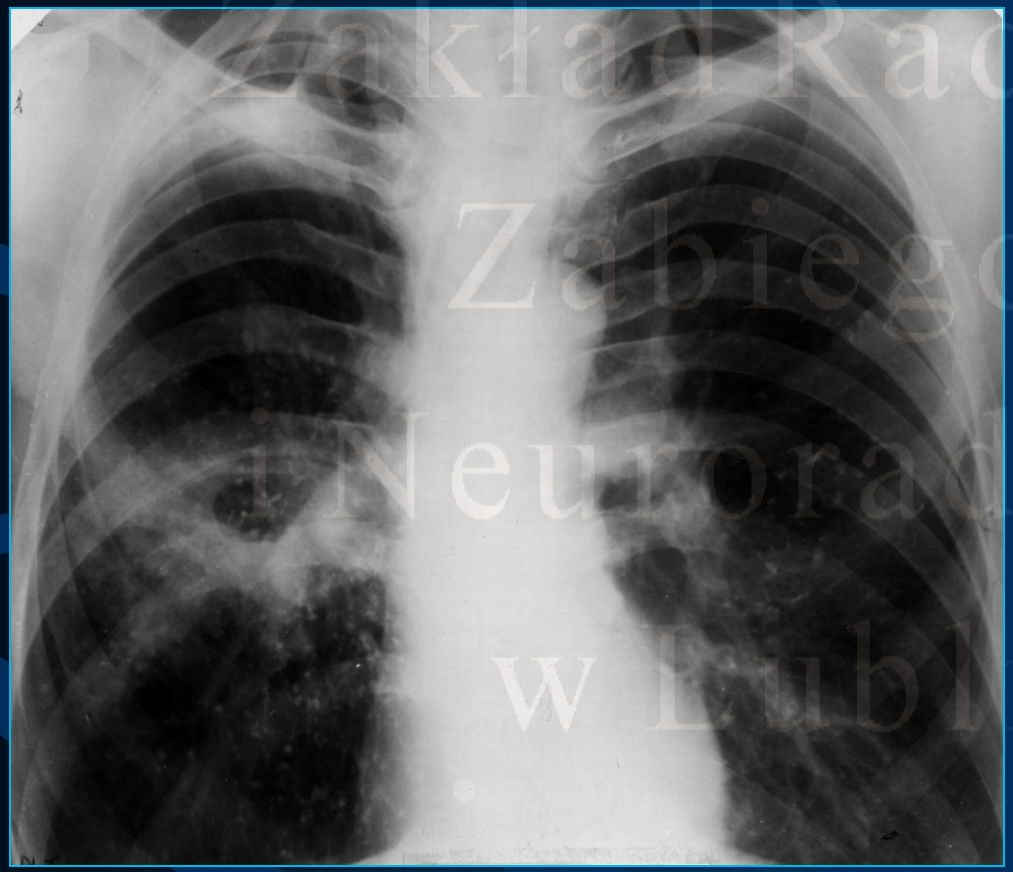

Zakład Radiologii Zabiegowej i Neuroradiologii w Lublinie

Gruźlica płuc naciekowa

gruźliczak

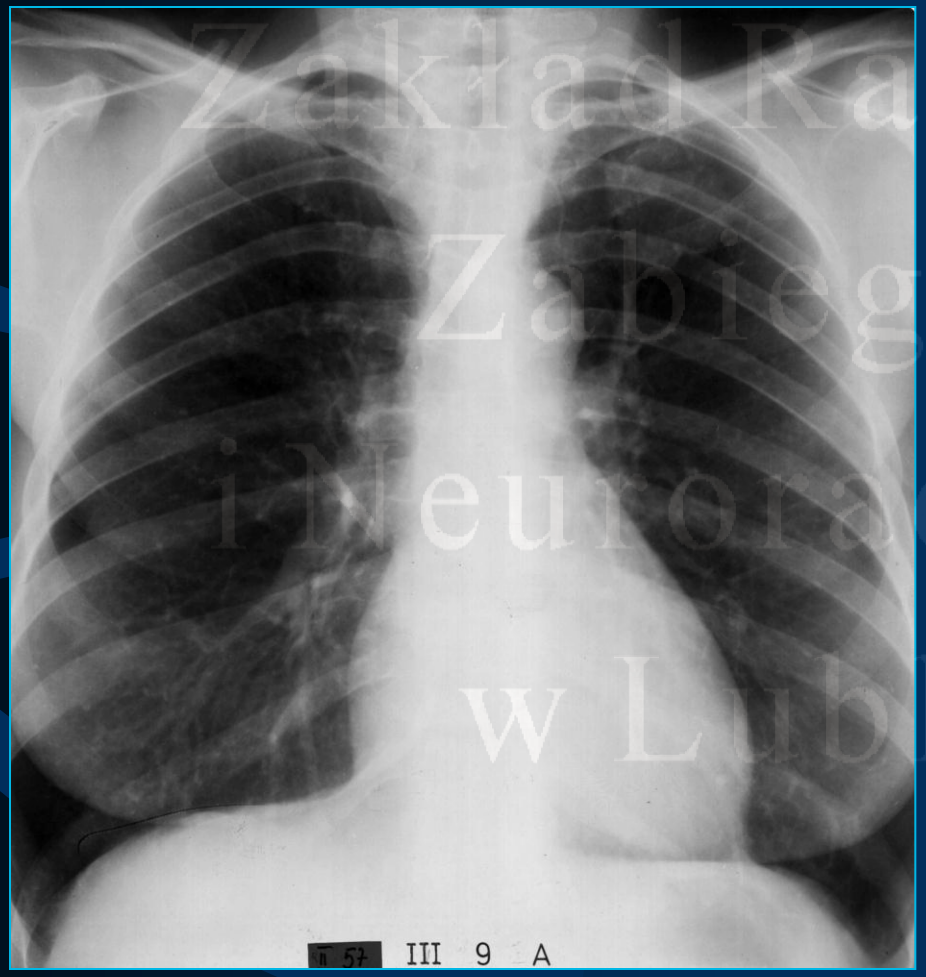

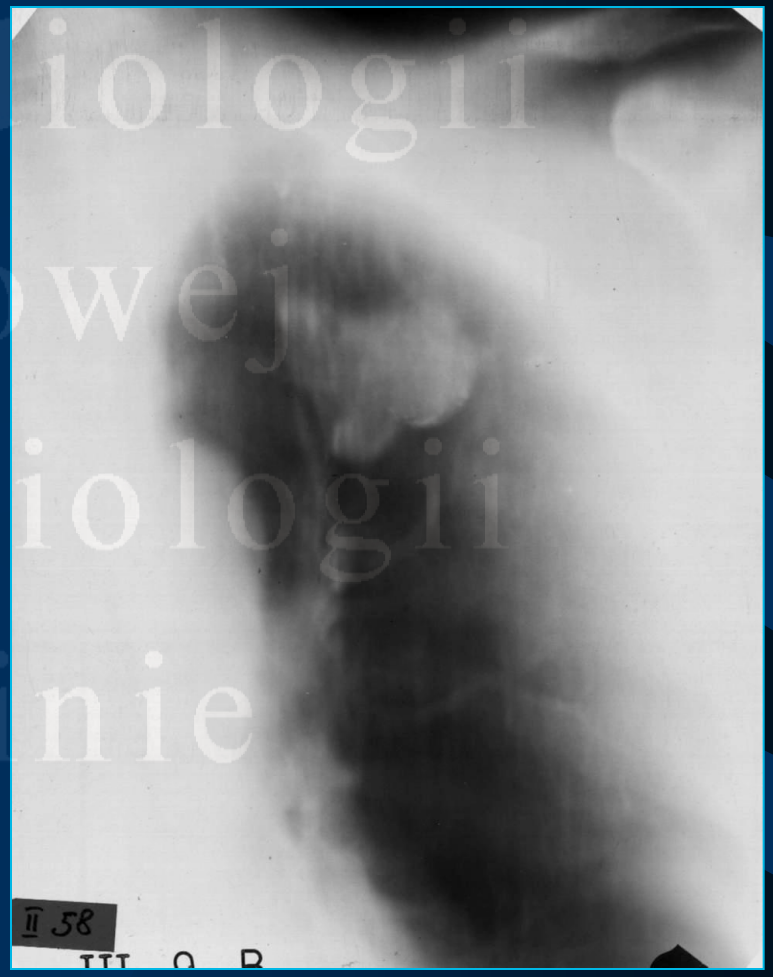

Zakład Radiologii Zabiegowej i Neuroradiologii w Lublinie

Zapalenie płuc serowate

- Ostra postać gruźlicy
- Szerzy się drogą oskrzeli
- Zajęty cały płat lub jego część
- Wcześnie dochodzi do martwicy i rozpadu
- Rtg: płatowe swoiste zapalenie płuc
- Rozpoznanie – badanie bakteriologiczne plwociny

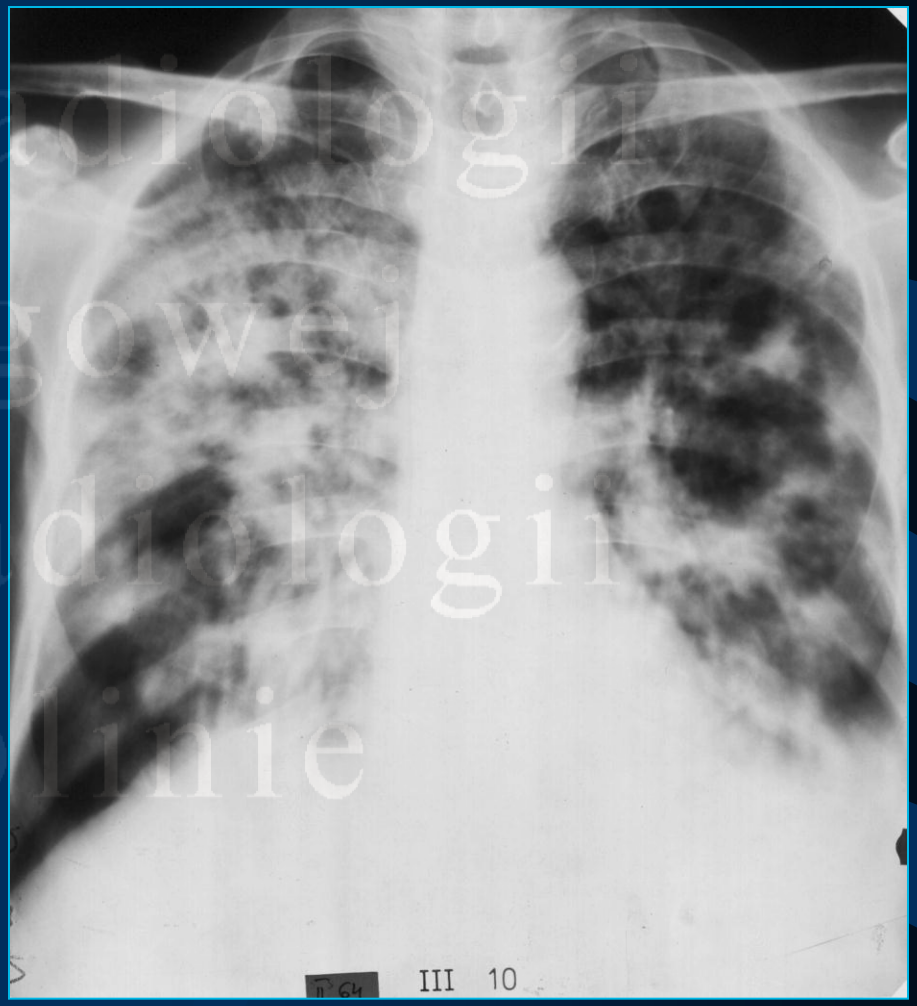

Zakład Radiologii Zabiegowej i Neuroradiologii w Lublinie

Gruźlica płuc przewlekła włóknisto-jamista

- Rozwija się w następstwie poprzednich postaci
  - głównie gruźlicy naciekowej
- Współistnienie rozpadu i zmian włóknistych
- **Rtg:** wielopostaciowość zmian
  - świeże nacieki, ogniska rozpadu i jamy
  - wysiewy oskrzelo- i krwiopochodne,
  - zmiany włókniste
- **Wtórnie:** rozstrzenia oskrzeli, rozedma, zrosty opłucnej
- **Klinicznie:** zaostrzenia i remisje

Zakład Radiologii Zabiegowej i Neuroradiologii w Lublinie

Gruźlica płuc przewlekła włóknisto-jamista

wielopostaciowość zmian

Zakład Radiologii Zabiegowej i Neuroradiologii w Lublinie

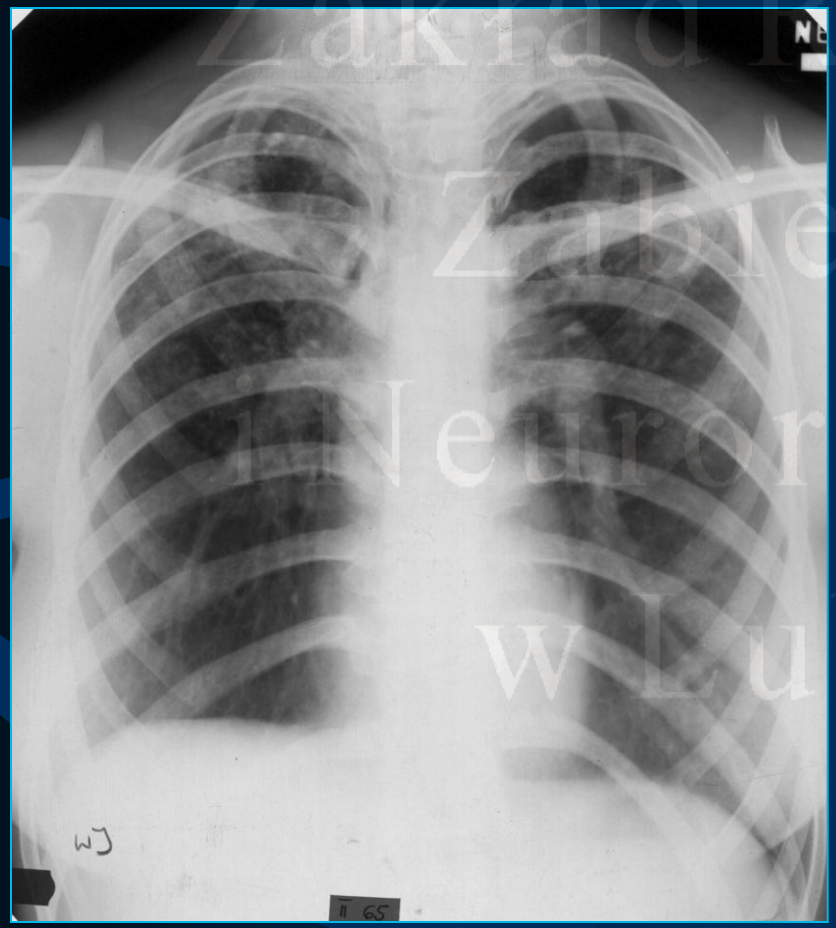

Gruźlica płuc przewlekła włóknisto-jamista

nacieki, jamy, zwłóknienia

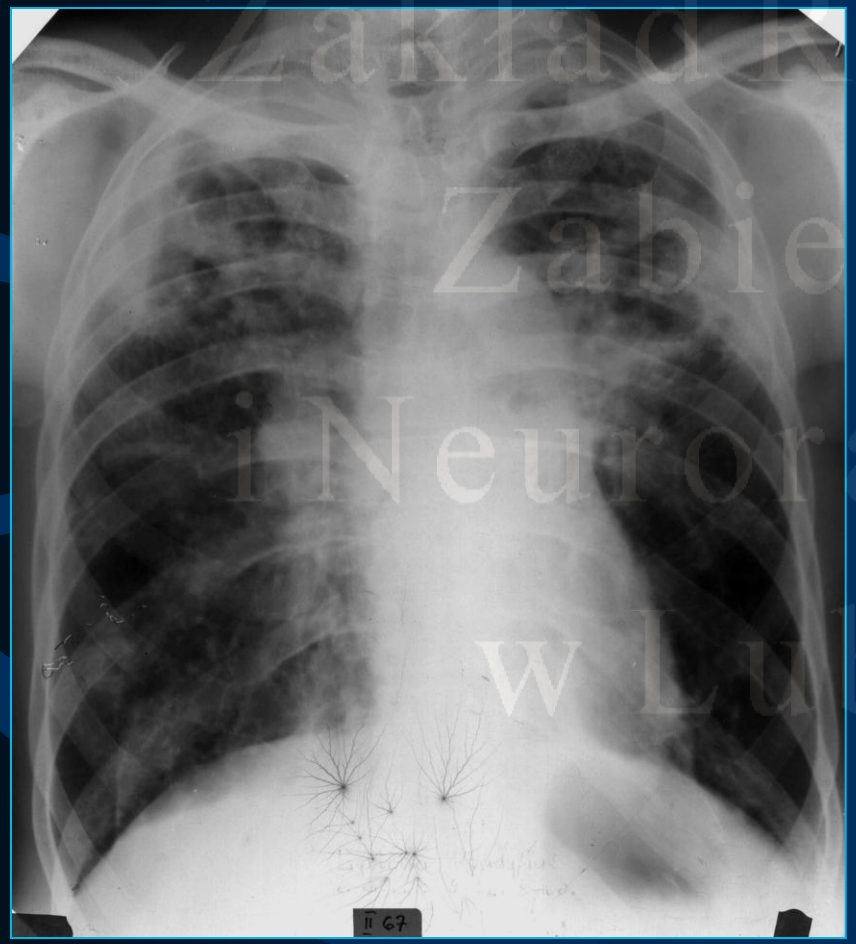

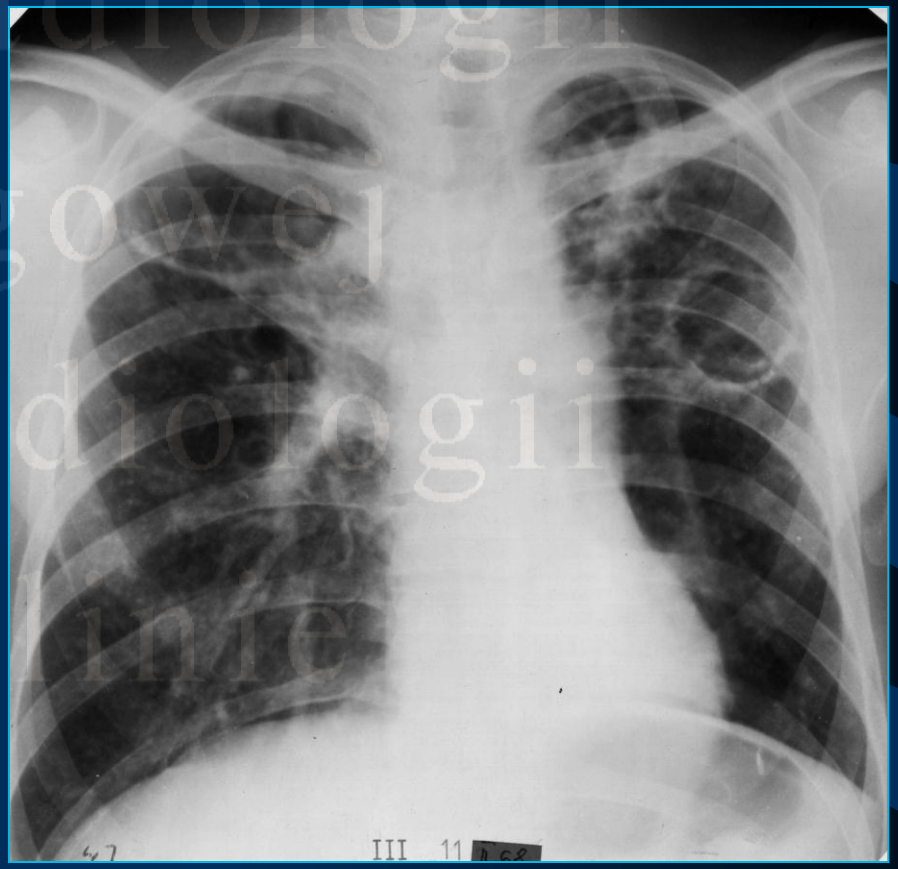

Zakład Radiologii Zabiegowej i Neuroradiologii w Lublinie

Marskość gruźlicza płuc

- Końcowa faza procesów naciekowych i jamistych
- Zwykle górne płaty płuc:

  zwłóknienie + zmniejszenie objętości + zmniejszenie powietrzności płuc

- **Rtg:**

  - jednolite zacienienie szczytu i pola podobojczykowego ze zmniejszeniem objętości
  - przemieszczenie sąsiednich narządów (wnęka, tchawica, żebra)
  - sąsiednie płaty zmienione rozedmowo
  - w obszarach marskich rozstrzenia oskrzeli

Zakład Radiologii Zabiegowej i Neuroradiologii w Lublinie

Gruźlicze zapalenie opłucnej

- Może towarzyszyć każdej postaci gruźlicy płuc
- Może występować jako postać odosobniona wyprzedzając zmiany płucne
- Obraz RTG nie jest charakterystyczny – wysiękowe zapalenie opłucnej

Zakład Radiologii Zabiegowej i Neuroradiologii w Lublinie

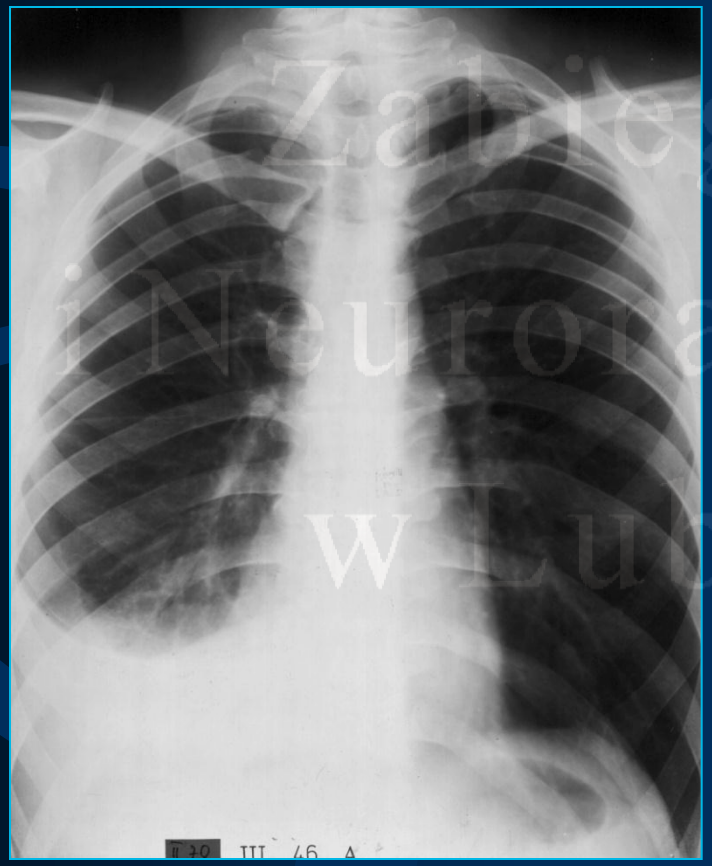

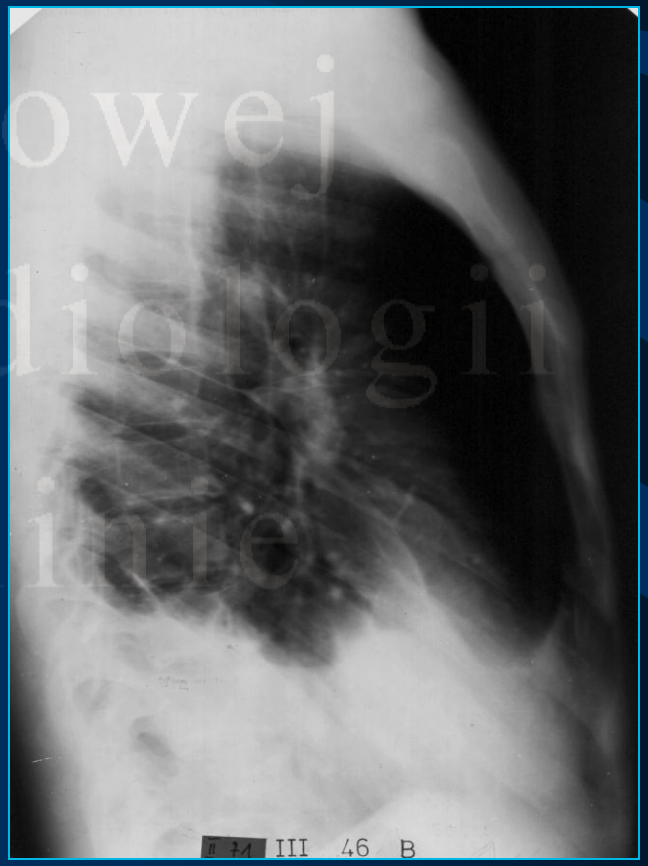

Rozstrzenie oskrzeli

wrodzone lub nabyte, nieodwracalne uszkodzenie ściany oskrzeli z poszerzeniem światła i współistniejącym stanem zapalnym

Zakład Radiologii Zabiegowej i Neuroradiologii w Lublinie

walcowate i workowate

- **Przyczyny:**
  - przewlekłe zapalenie oskrzeli
  - marskość płuca
  - niedodma,
  - niedorozwój ściany
- **Klinicznie:**
  - kaszel,
  - ropna plwocina,
  - krwioplucie,
  - nawracające zapalenia płuc

Rozstrzenie oskrzeli

bronchografia

Zakład Radiologii Zabiegowej i Neuroradiologii w Lublinie

Rozstrzenie oskrzeli

Rtg: często bez zmian;
przy znacznym pogrubieniu ścian oskrzeli
→ wzmożony rysunek okołooskrzelowy
(cienie pasmowate lub obrączkowate)

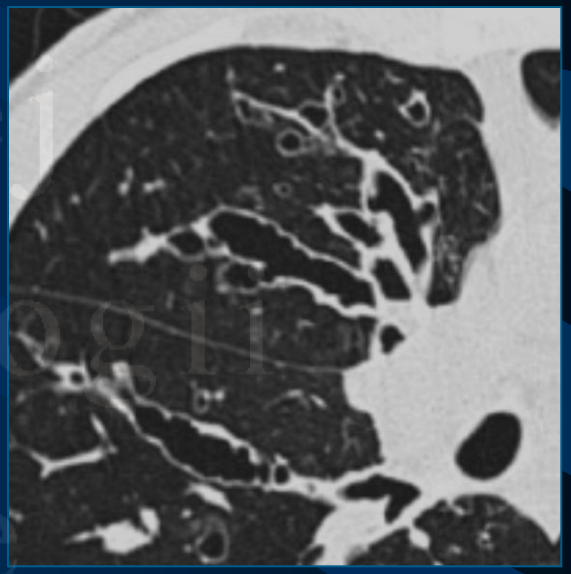

- W bezpowietrznej (zapalnej lub marskiej) tkance płucnej → obraz „plastra miodu”
  → liczne, okrągławe przejaśnienia

- Duże rozstrzenia z zalegającą wydzieliną
  → obraz „jaskółczych gniazd”
  → plamiste zacienienia z poziomami płynu

Pewne rozpoznanie w HRCT

Zakład Radiologii Zabiegowej i Neuroradiologii w Lublinie

Rozstrzenie oskrzeli

rtg

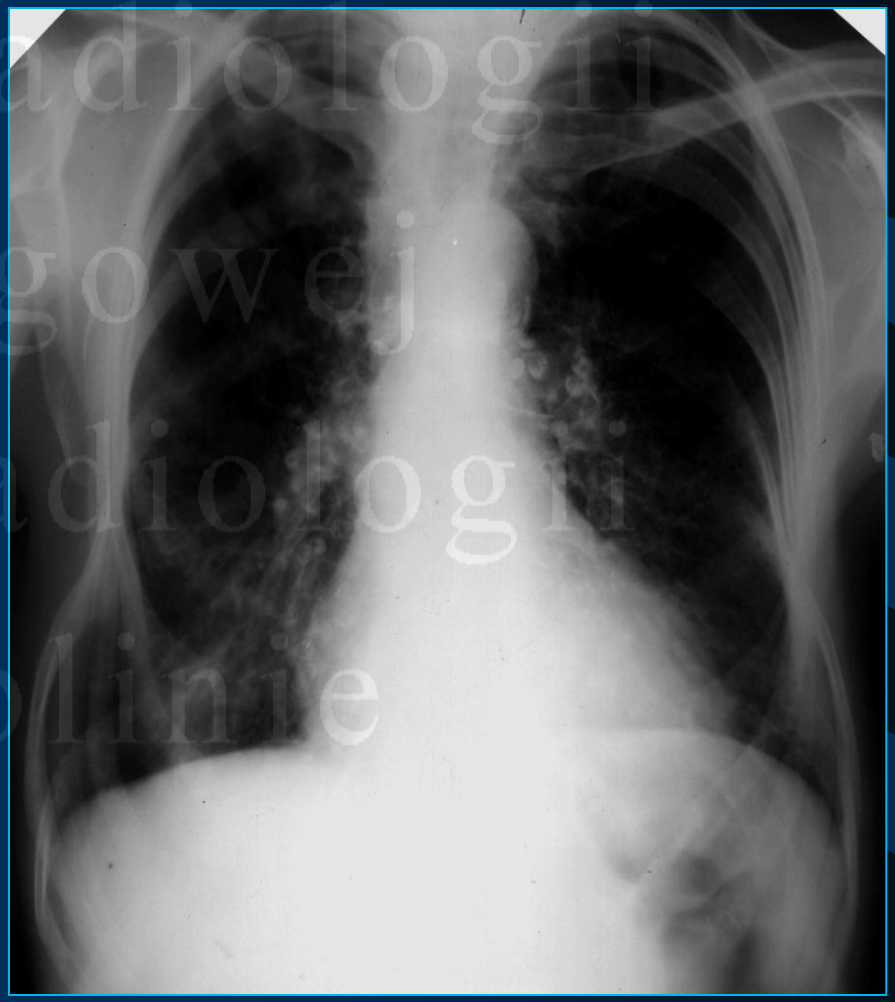

Zakład Radiologii Zabiegowej i Neuroradiologii w Lublinie

Rozstrzenie oskrzeli

HRCT

walcowate i workowate

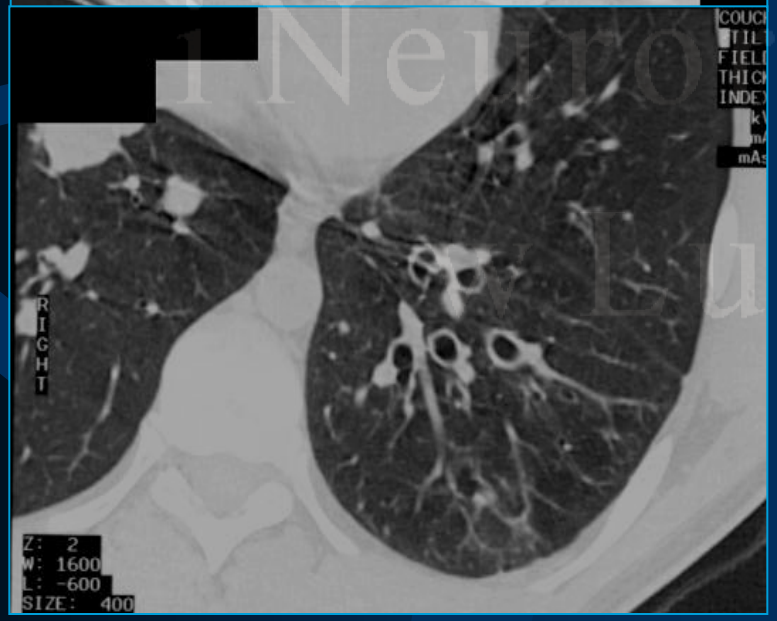

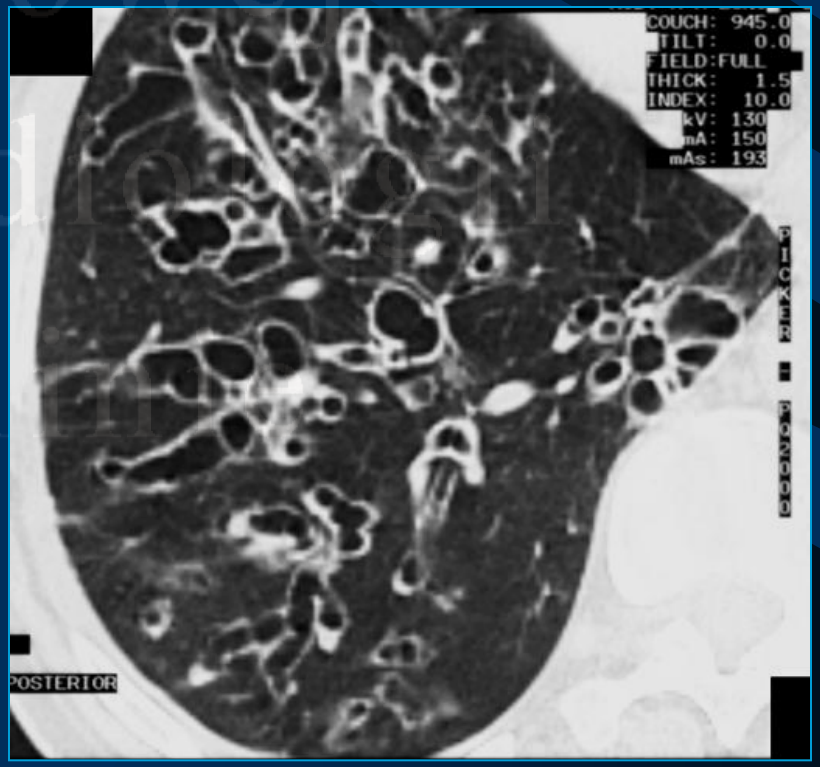

Zakład Radiologii Zabiegowej i Neuroradiologii w Lublinie

Ciała obce w oskrzelu

- U dzieci, nieprzytomnych, chorych psychicznie
- Cieniujące
- Niecieniujące – objawy pośrednie:

Rozedma wentylowa (częściowa niedrożność oskrzela)

Skopia:

- w wydechu obszar płuca nie opróżnia się z powietrza - jest jasny
- jeżeli rozedmowy odcinek jest duży → w wydechu widoczny ruch śródpiersia na stronę zdrową

Niedodma (całkowita niedrożność oskrzela)

- resorpcja powietrza
- gdy zajęty jest duży obszar → przemieszczenie sąsiednich narządów

Zakład Radiologii Zabiegowej i Neuroradiologii w Lublinie

Ciała obce

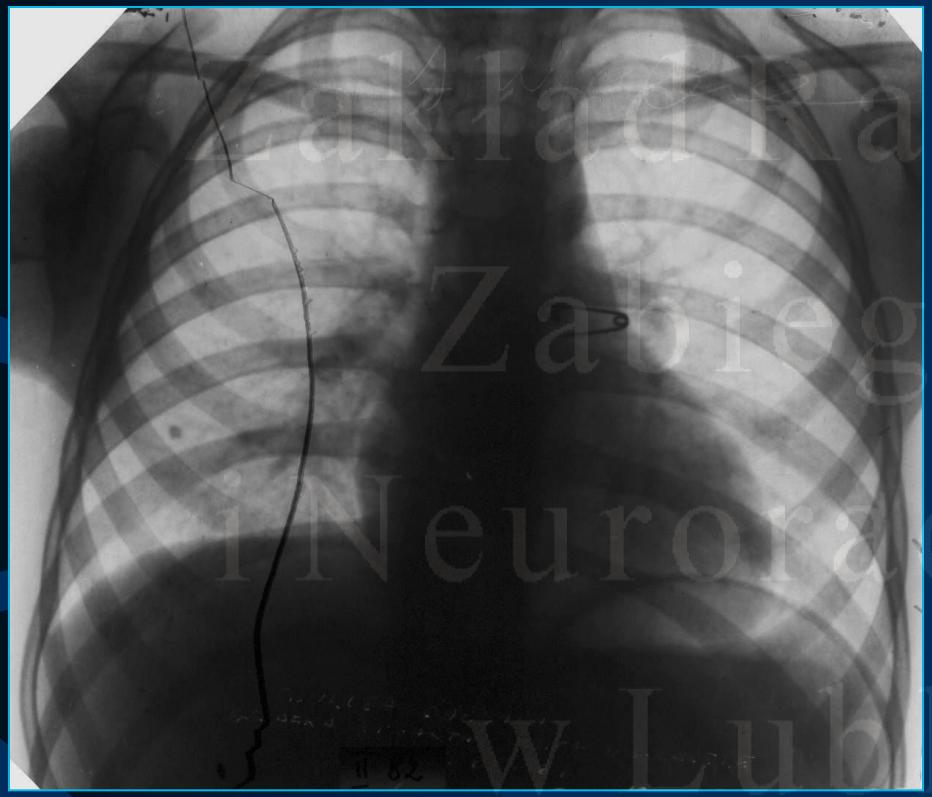

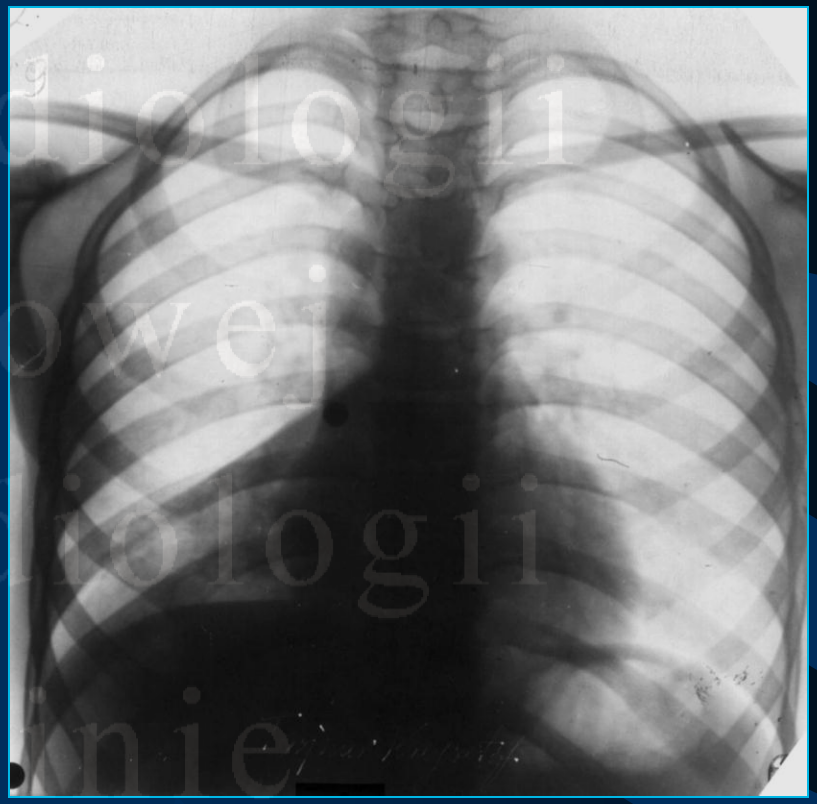

Zakład Radiologii Zabiegowej i Neuroradiologii w Lublinie

Zaleganie wydzieliny sprzyja wtórnemu zakażeniu, powstaniu zmian zapalnych, rozstrzeni oskrzeli, ropnia płuc

Niedodma

- **Bezpowietrzność pęcherzyków płucnych**
  → zmniejszenie objętości tkanki płucnej
- **Niedodma z ucisku** przez płyn lub powietrze w opłucnej
  → zapadnięcie płuca
- **Niedodma z wtórnej resorpcji powietrza**
  → z pęcherzyków przy niedrożności oskrzela
  (rak, ciało obce, zmiany zapalne, ucisk z zewnątrz – węzły chłonne)
- **Rtg:** jednolite zacienienie obszaru płuca
  → bez powietrznego bronchogramu,
  → o zmniejszonej objętości
  (przemieszczenie wnęki i śródpiersia, uniesienie przepony, zwężenie międzyżebrzy, wklęsły zarys szczelin m-płatowych)

Zakład Radiologii Zabiegowej i Neuroradiologii w Lublinie

Niedodma

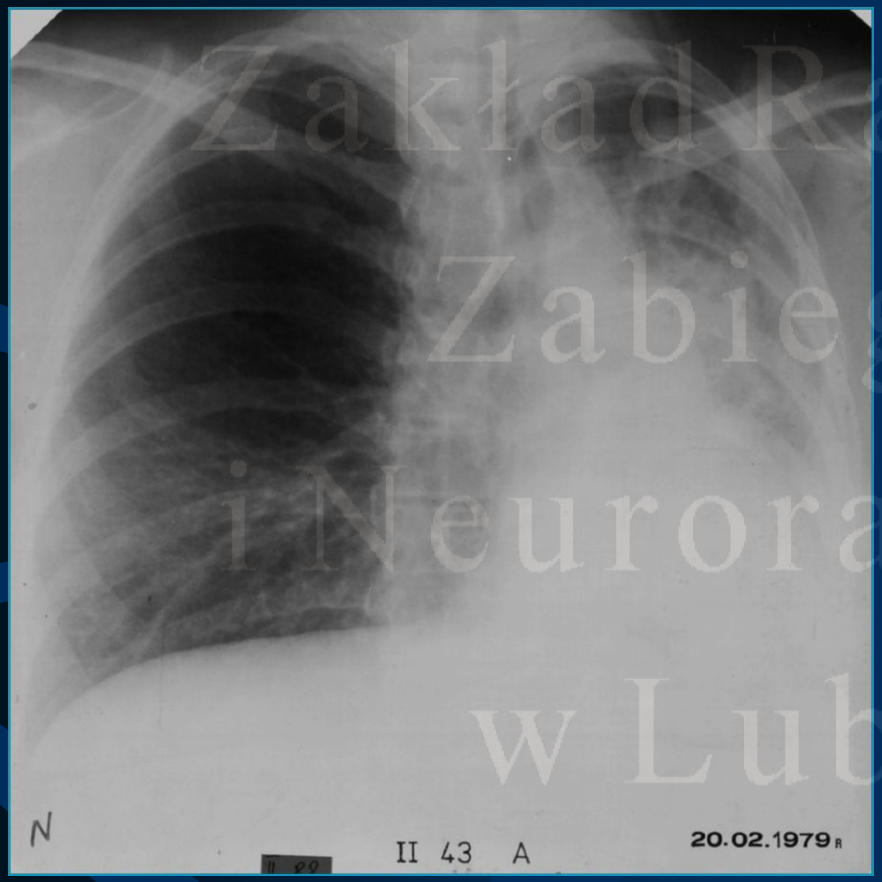

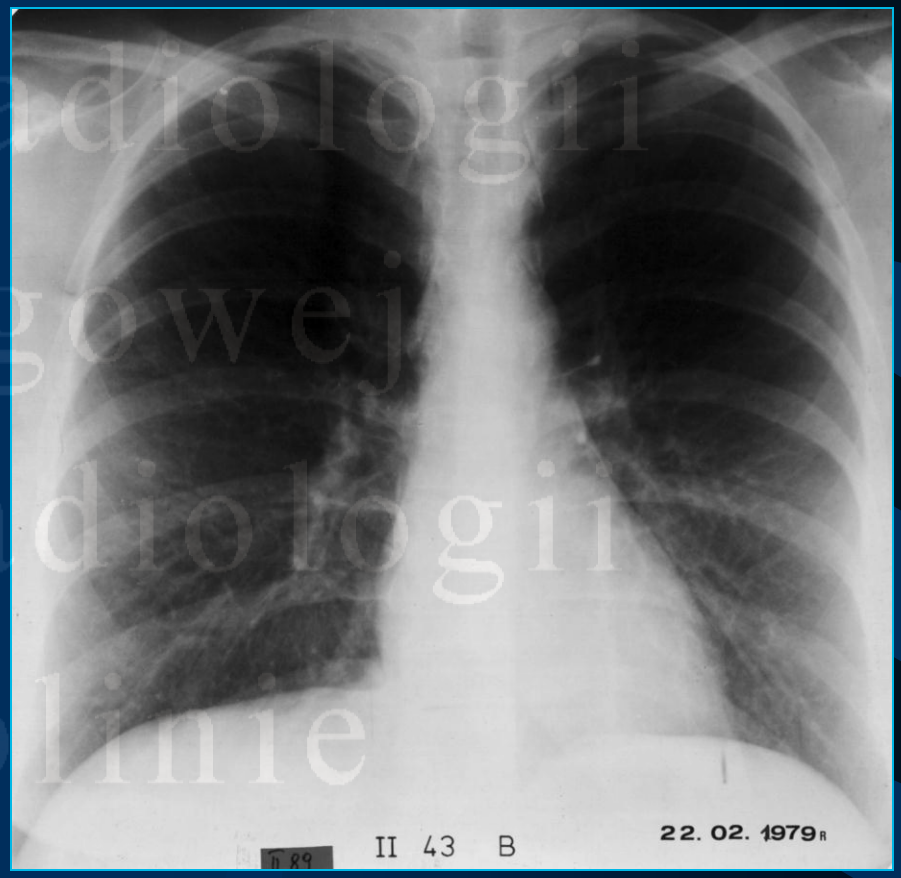

Zakład Radiologii Zabiegowej i Neuroradiologii w Lublinie

Obraz przed i po usunięciu czopa śluzowego z oskrzela głównego

Niedodma

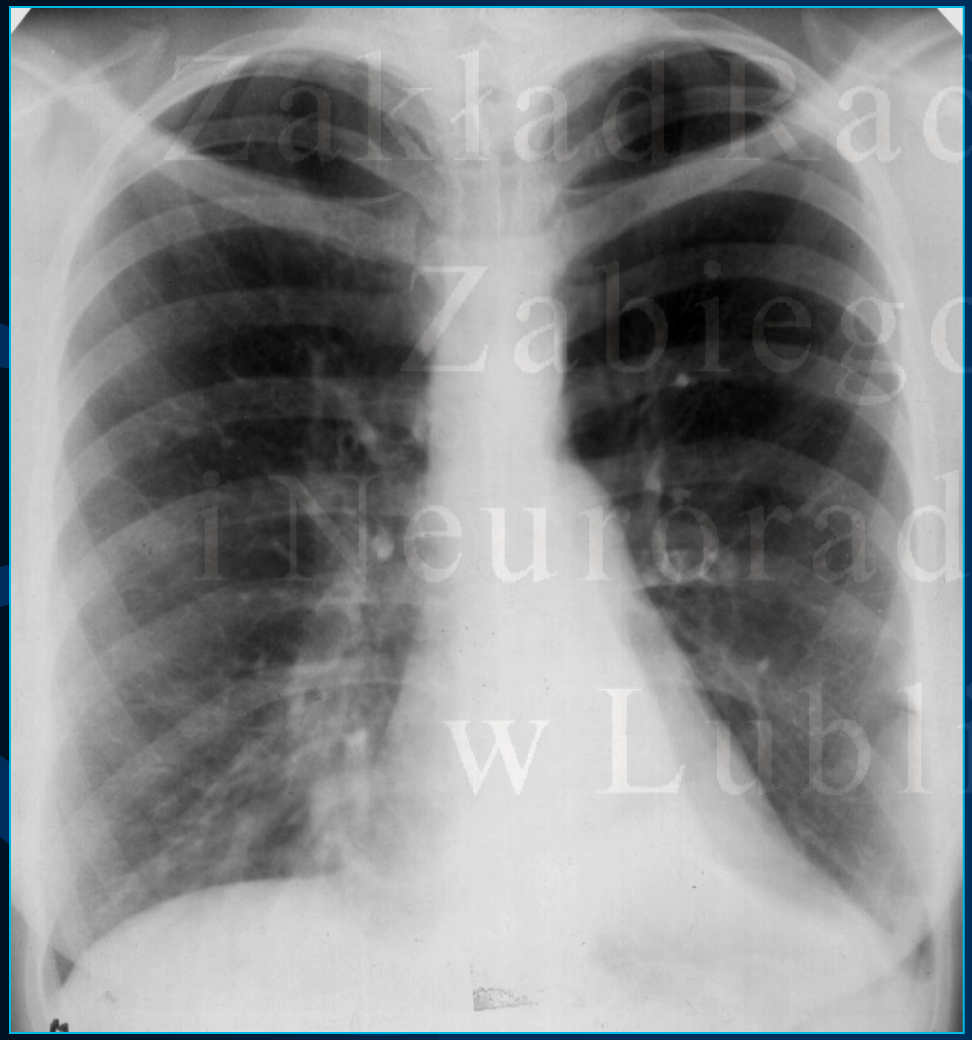

Niedodma płata dolnego lewego płuca

Zakład Radiologii Zabiegowej i Neuroradiologii w Lublinie

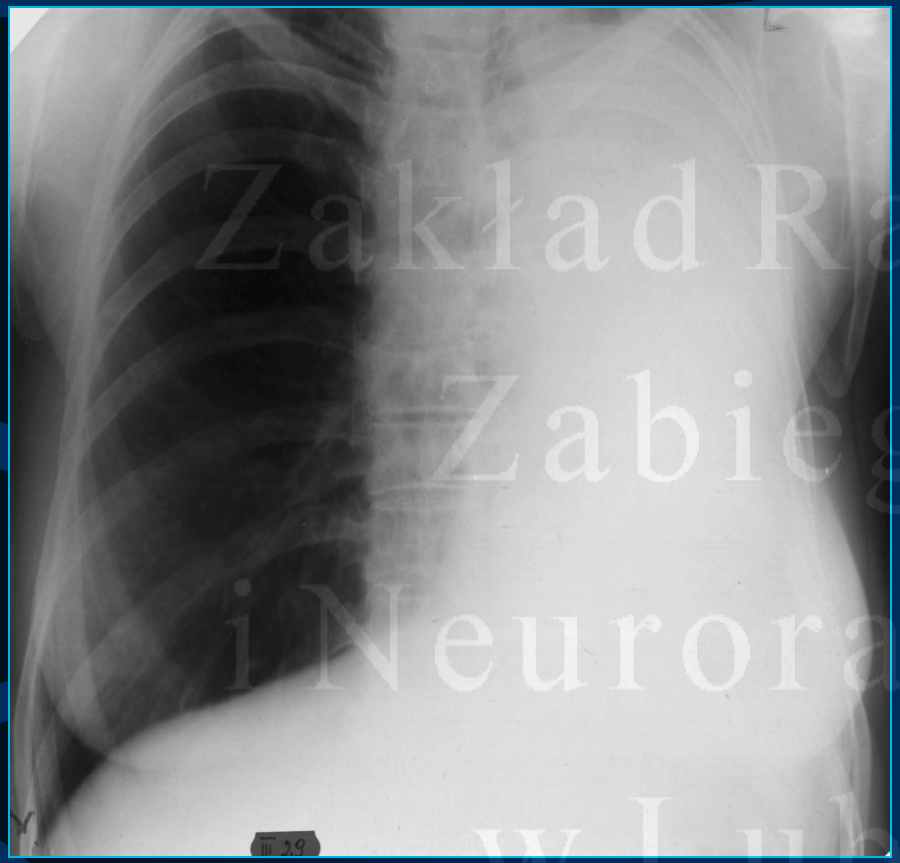

Wtórna niedodma
rak centralny lewego płuca

Agenezja płuca

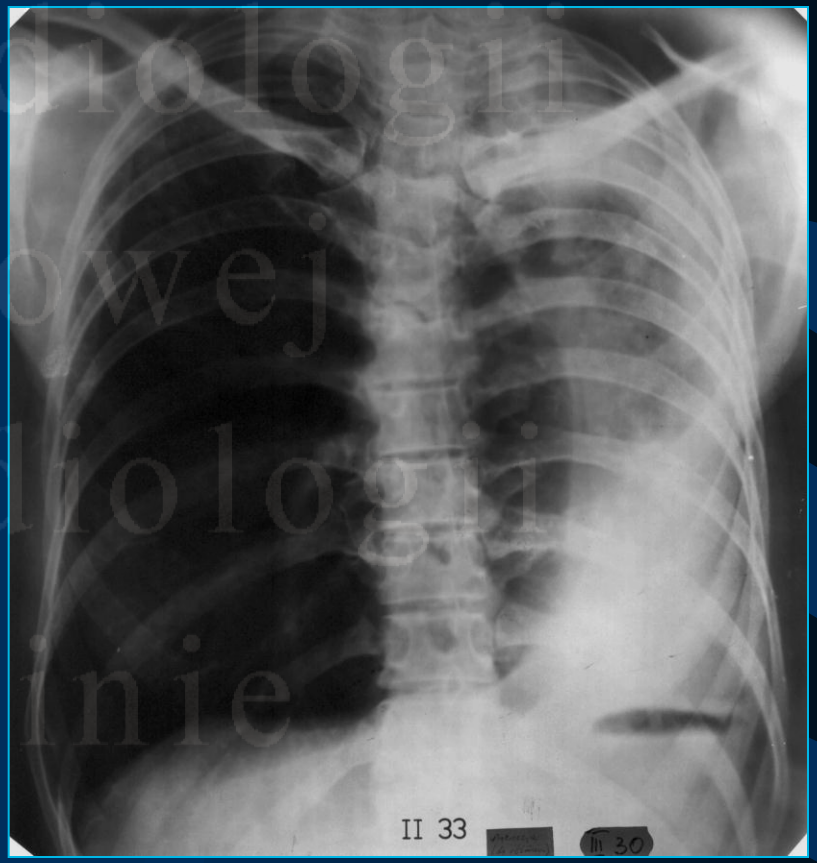

Zakład Radiologii Zabiegowej i Neuroradiologii w Lublinie

Torbielowatość płuc

Zakład Radiologii Zabiegowej i Neuroradiologii w Lublinie

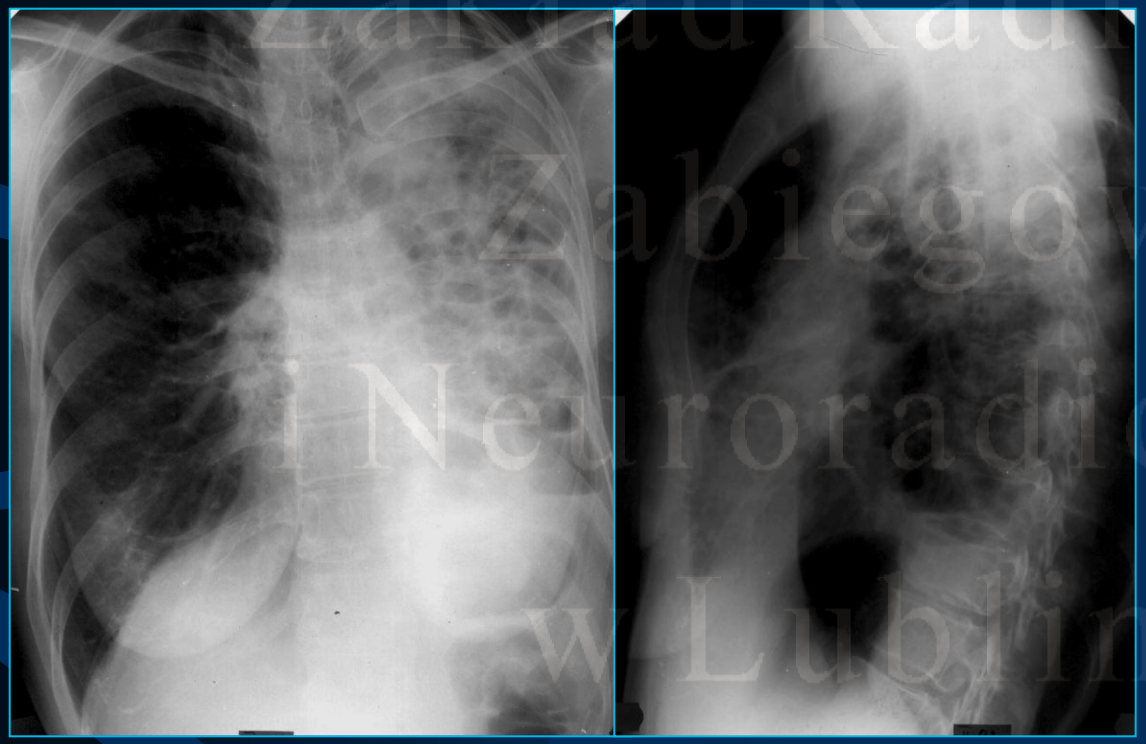

Malformacje naczyniowe

- **Stosunkowo rzadko** występują w płucach
- **Najczęściej wrodzone** - rozwijające się z wiekiem
- **Duża różnorodność** (nie ma 2 takich samych)
- **Objawy:**
  - od krwioplucia do masywnych krwotoków płucnych
  - okresowa duszność, dyspnoe
- **Malformacje z przetokami T-Ż:**
  - przetoki płucne (tętnica płucna ↔ żyła płucna)
  - przetoki oskrzelowo-płucne (tętnica oskrzelowa ↔ żyła płucna)
  - malformacje z tętniakami

Zakład Radiologii Zabiegowej i Neuroradiologii w Lublinie

Przetoka t-ż („oskrzelowo-płucna”)

- okresowa duszność i krwioplucie
- bronchoskopia i rtg klp - ujemne
- epizod masywnego krwawienia

Zakład Radiologii Zabiegowej i Neuroradiologii w Lublinie

Przetoka „oskrzelowo-płucna”

nagły krwotok płucny
bez objawów wcześniej

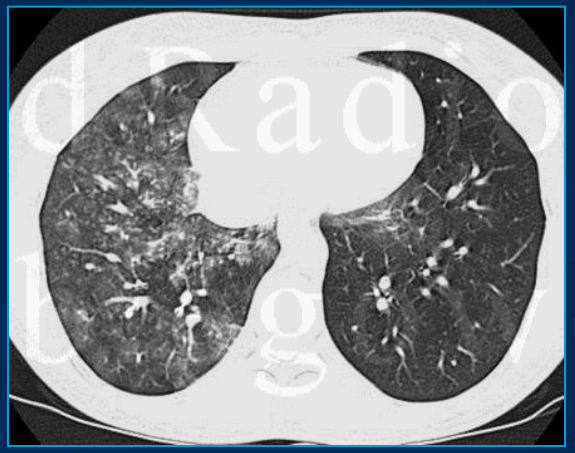

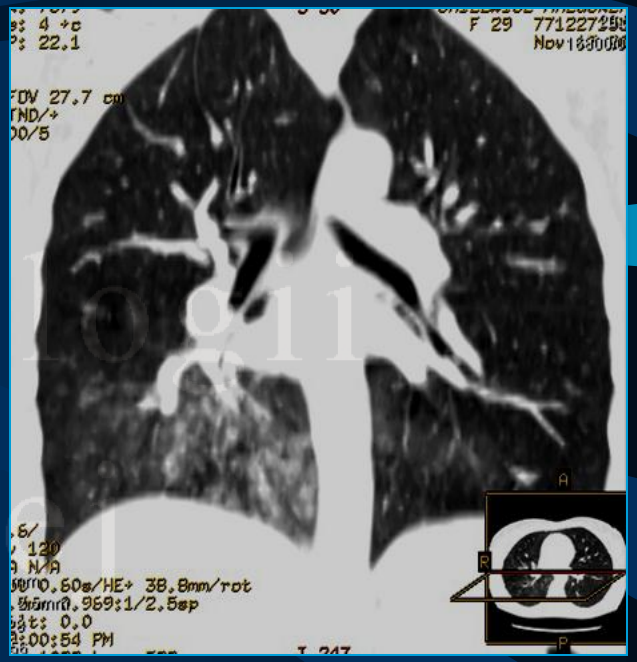

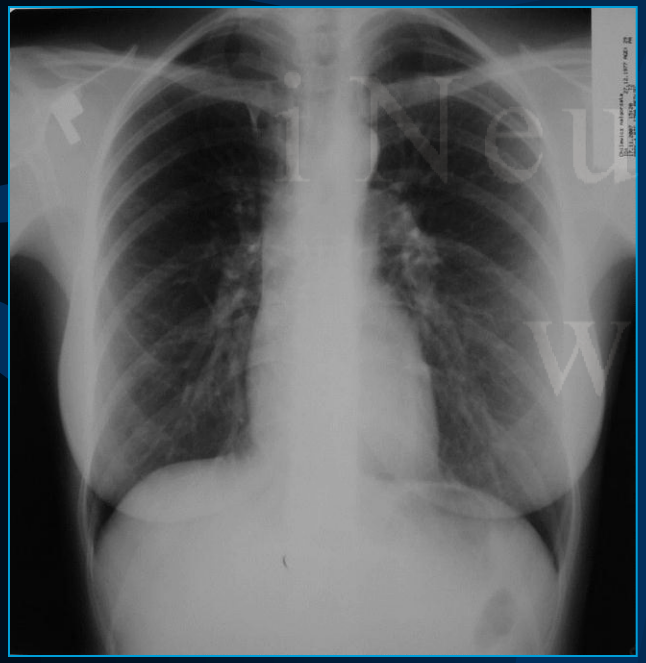

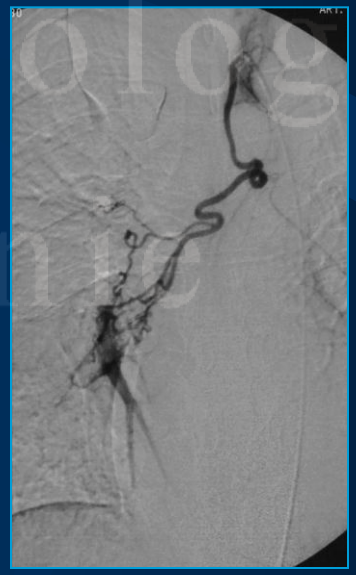

Zakład Radiologii
Zabiegowej
i Neuroradiologii
w Lublinie

Przetoka „oskrzelowo-płucna”

nawracające zapalenie płata środkowego płuca prawego z okresowym krwioplucie

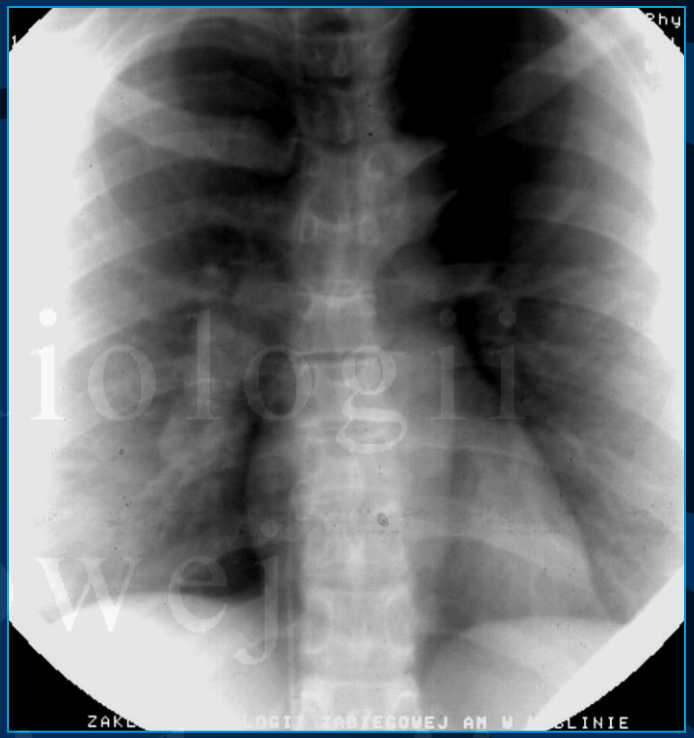

Zakład Radiologii Zabiegowej i Neuroradiologii w Lublinie

Przetoka płucna t-ż i tętniak

wysięk opłucnowy, trudność oddychania, duszność, krwioplucie

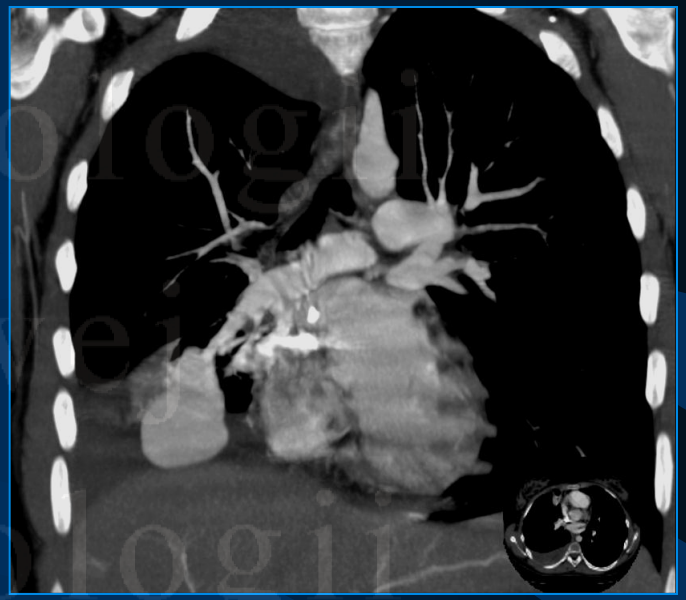

Zakład Diagnostyki Obrazowej i Neuroradiologii w Lublinie