9. Kości i stawy

- Metody badania kości i stawów
- Objawy radiologiczne schorzeń kostno-stawowych
- Odmiany i wady rozwojowe
- Urazy kości i stawów

- Zapalenia kości i stawów
- Martwice aseptyczne (jałowe)
- Zaburzenia hormonalne, biochemiczne
- Choroba zwyrodnieniowa kości
- Nowotwory kości i zmiany nowotworopodobne

Zakład Radiologii Zabiegowej i Neuroradiologii w Lublinie

Metody obrazowania kości i stawów

- Badanie radiologiczne
- Tomografia komputerowa (TK)
- Rezonans magnetyczny (MR)
- Ultrasonografia (USG)
- Badania radioizotopowe (scyntygrafia SPECT, PET)
- Angiografia

Zakład Radiologii Zabiegowej i Neuroradiologii w Lublinie

RTG

Zdjęcia przeglądowe

- minimum 2 projekcje
- zdjęcia porównawcze i czynnościowe
- zdjęcia celowane i tomograficzne (warstwowe)

Artrografia

- dostawowa iniekcja środka cieniującego

A-P boczne

Zdjęcia RTG

2 lub 3 projekcje

osiowe boczne A-P

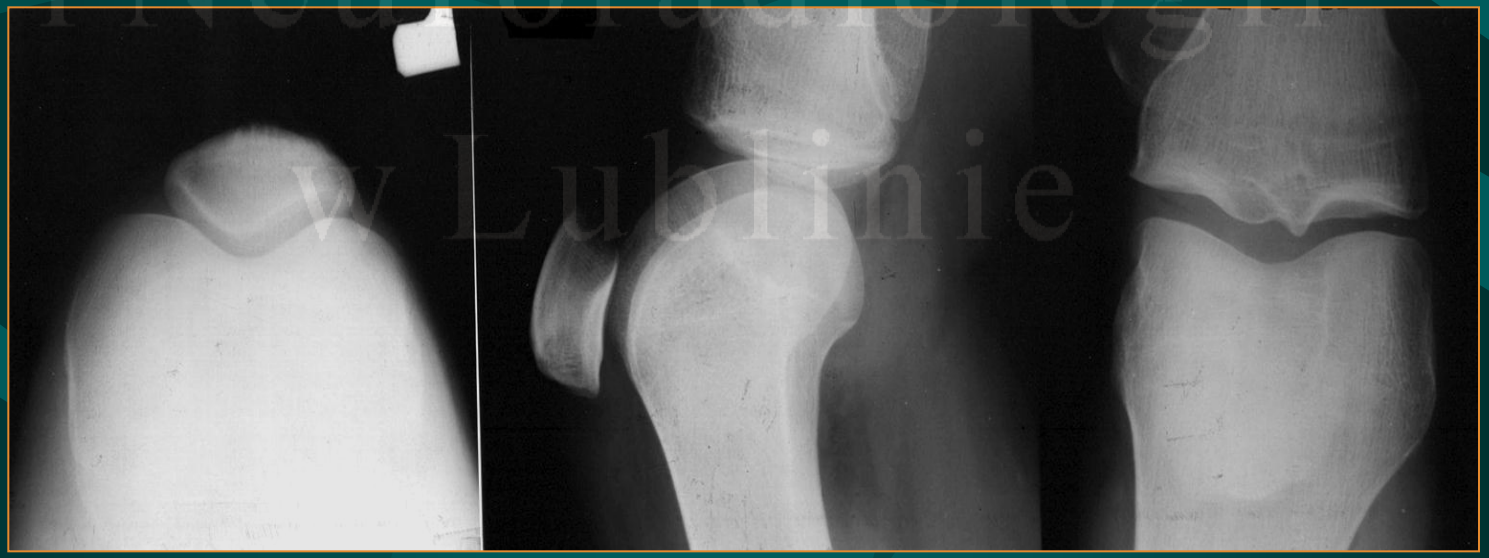

Zakład Radiologii Zabiegowej i Neuroradiologii w Lublinie

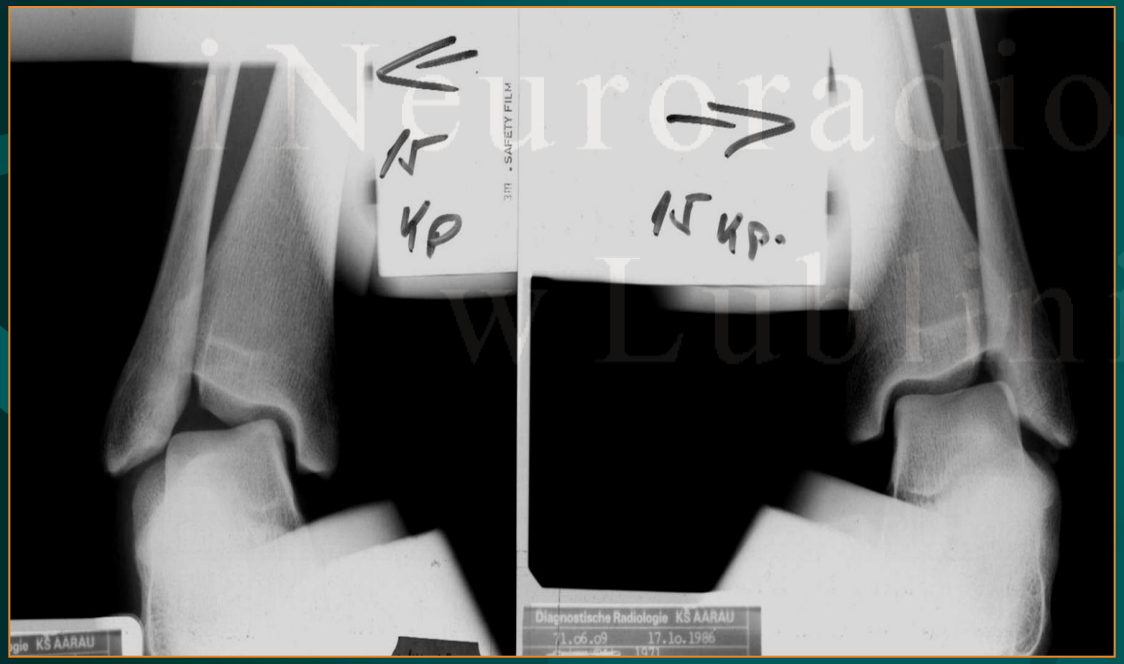

Zdjęcia RTG

porównawcze
i
czynnościowe

Zakład Radiologii Zabiegowej i Neuroradiologii w Lublinie

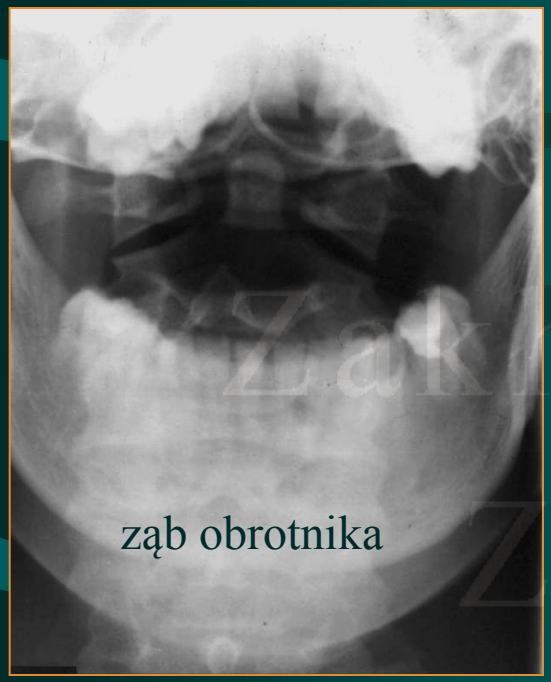

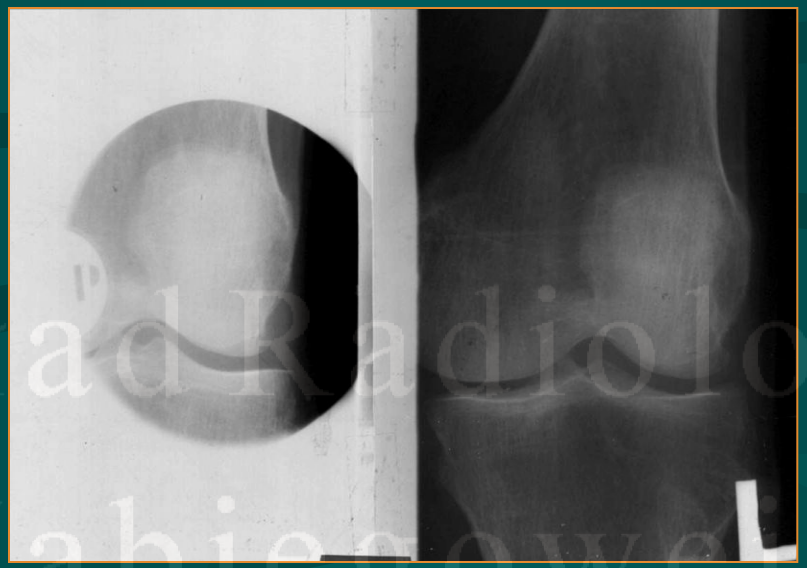

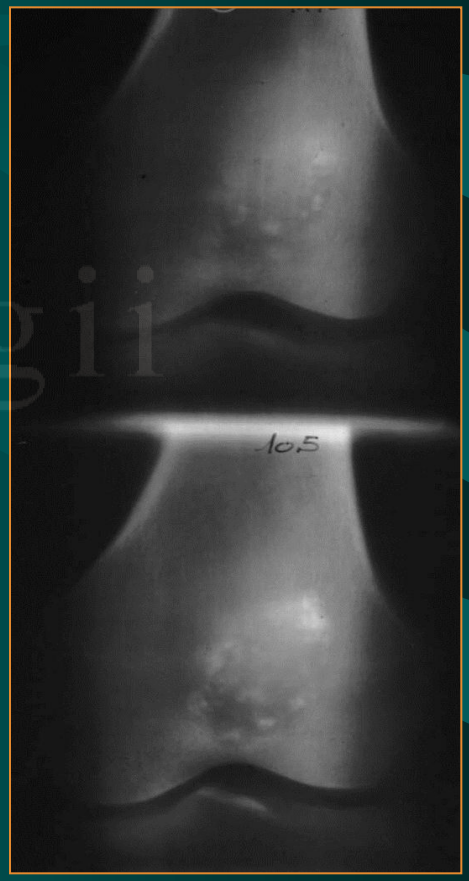

Zdjęcia RTG

celowane i warstwowe

Zakład Radiologii Zabiegowej i Neuroradiologii w Lublinie

Zdjęcia RTG

artrografia

Artroskopia

uszkodzenie łąkotki

Zakład Radiologii Zabiegowej i Neuroradiologii w Lublinie

Tomografia komputerowa (TK)

obecnie podstawowa metoda obrazowania patologii kostno-stawowych

Wskazania:

- urazy kostno-stawowe
- urazy wielonarządowe
- guzy kości i tkanek miękkich
- ocena leczenia

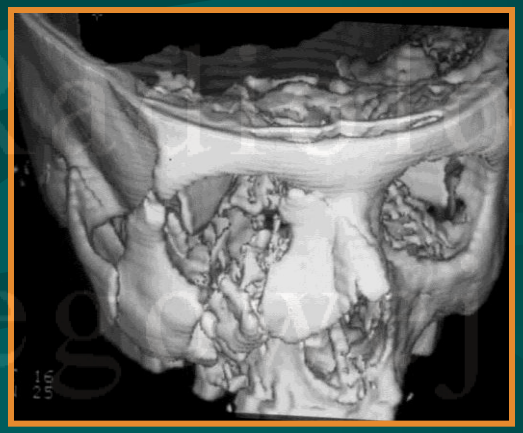

Nowoczesne techniki:

- **spiralne, wielorzędowe TK**
- **rekonstrukcie wielopłaszczyznowe**

Zakład Radiologii Zabiegowej i Neuroradiologii w Lublinie

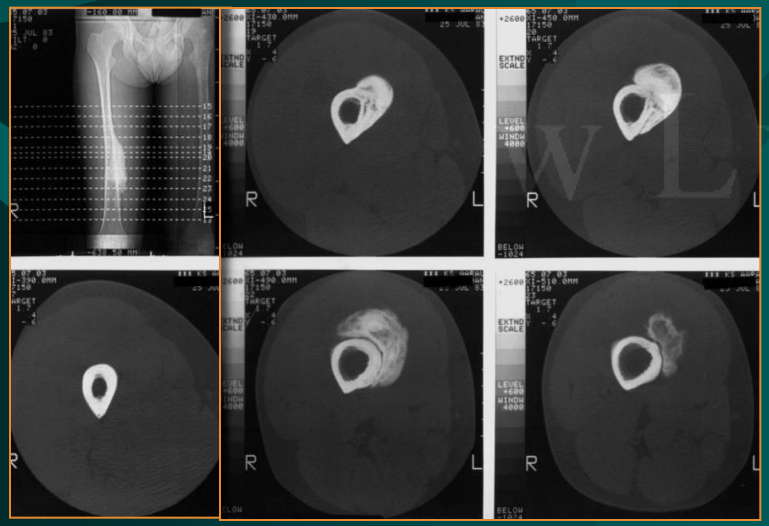

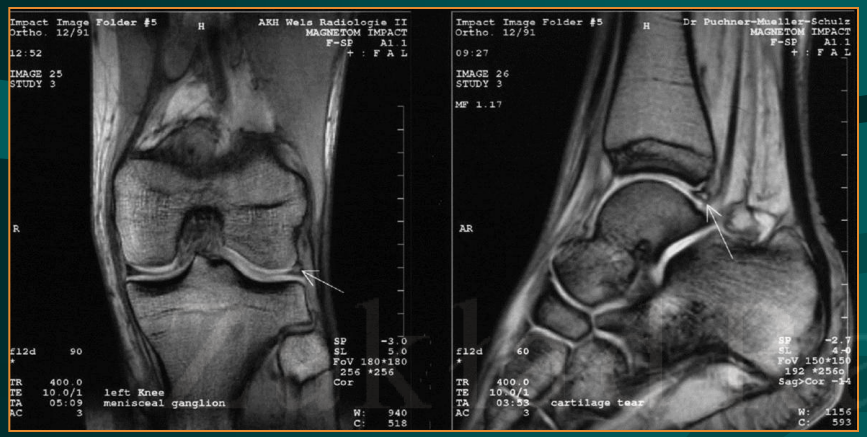

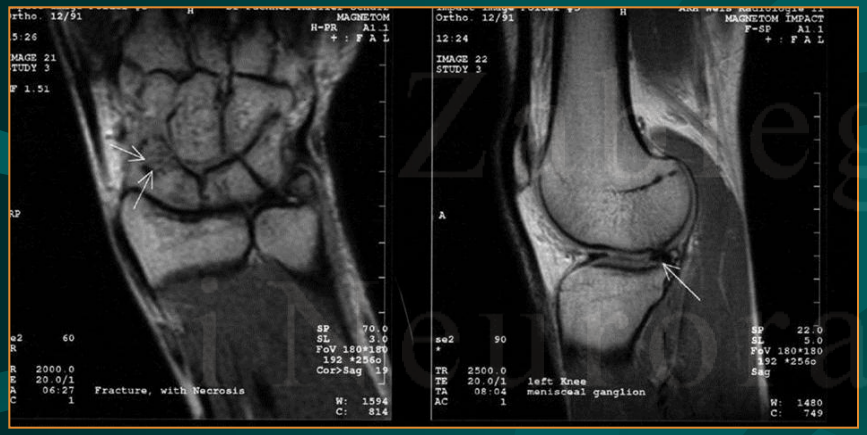

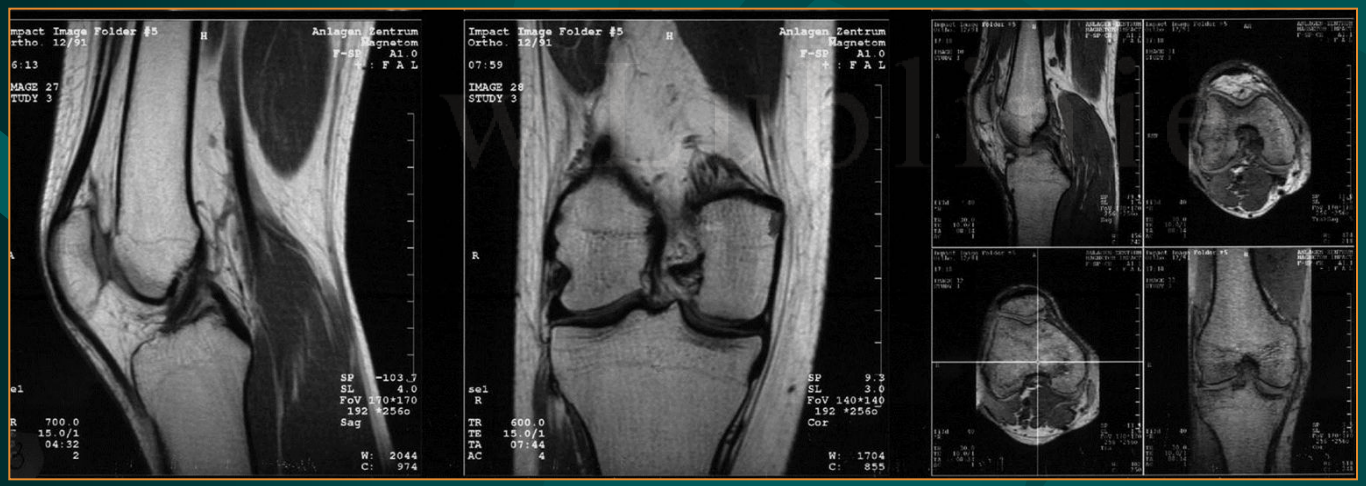

Rezonans magnetyczny
(MR)

- Najwyższa rozdzielczość przestrzenna
- Dowolne projekcje bez rekonstrukcji
- Dokładne odwzorowanie części miękkich

najlepszy do oceny patologii stawów

Ultrasonografia

ultradźwięki nie przechodzą przez kości lecz można oceniać części miękkie

Zastosowanie:

- zmiany pourzowe stawów, ściegien i mięśni
- guzy tkanek miękkich (naciekanie, unaczynienie)
- zmiany zapalne stawów

Zakład Radiologii Zabiegowej i Neuroradiologii w Lublinie

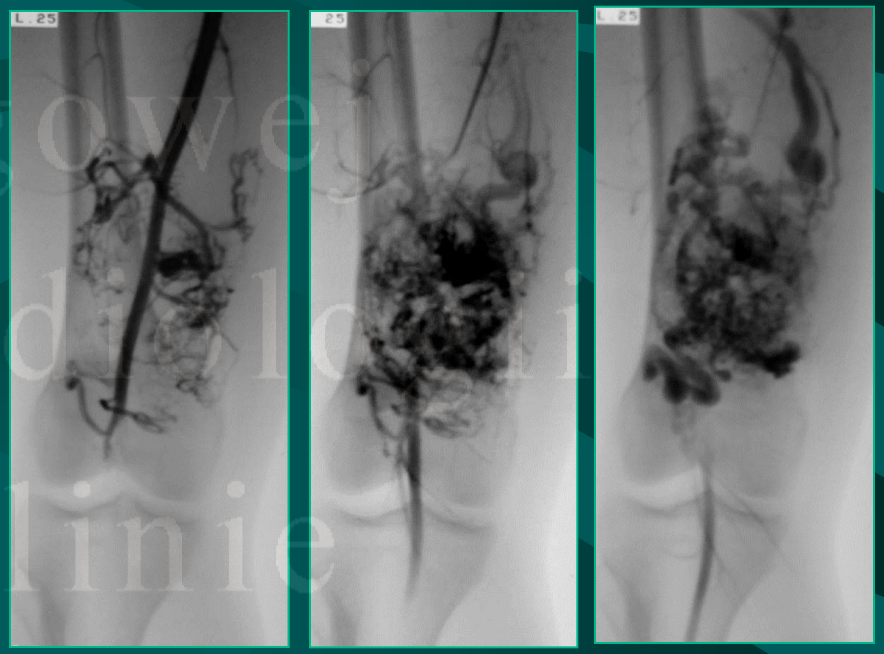

Angiografia

Obecnie tylko w szczególnych przypadkach:

- ocena unaczynienia guzów przed operacją
- czasami embolizacja przeoperacyjna

Badania radioizotopowe – scyntygrafia, SPECT, PET

W diagnostyce kości i stawów stosuje się znaczniki osteotropowe - najczęściej związki fosforu znakowane technetem Tc99m

Zastosowanie:

- wczesne zmiany zapalne
- wykrywanie rozsianych zmian przerzutowych

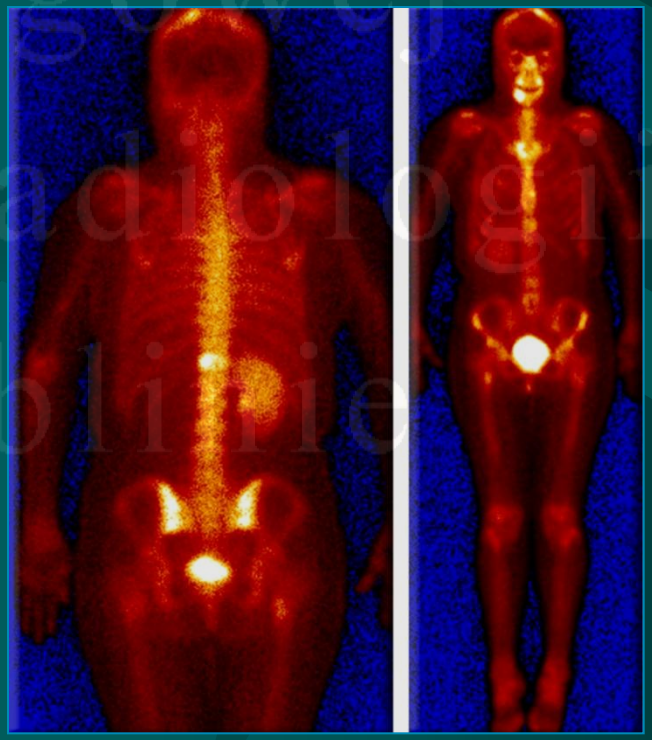

Zakład Radiologii Zabiegowej i Neuroradiologii w Lublinie

Objawy radiologiczne schorzeń układu kostnego

1. Osteoporoza
2. Osteomalacja → Osteopenia niszczenie kości > tworzenie kości
3. Osteoliza
4. Osteoskleroza
5. Odczyny okostnowe
6. Zwapnienia i skostnienia

Zakład Radiologii Zabiegowej i Neuroradiologii w Lublinie

Osteoporoza

Osteoporoza - *zanik kostny uogólniony lub miejscowy, dotyczący zarówno tkanki kostnej nieuwapnionej jak i wysyconej solami wapnia*

Objawy RTG - *zanik beleczek kostnych z przejaśnieniem kości*

Uogólniony zanik kostny – *starczy, w zespołach endokrynologicznych, kolagenozach, niedoborach pokarmowych*

Miejscowy zanik kostny – *pozapalny, pourazowy, po unieruchomieniu*

Osteoporoza

RZS - zanik okołostawowy

Zespół Sudecka – zanik plamisty

Zakład Radiologii Zabiegowej i Neuroradiologii w Lublinie

Osteoporoza

osteomyelitis

unieruchomienie

ZZSK

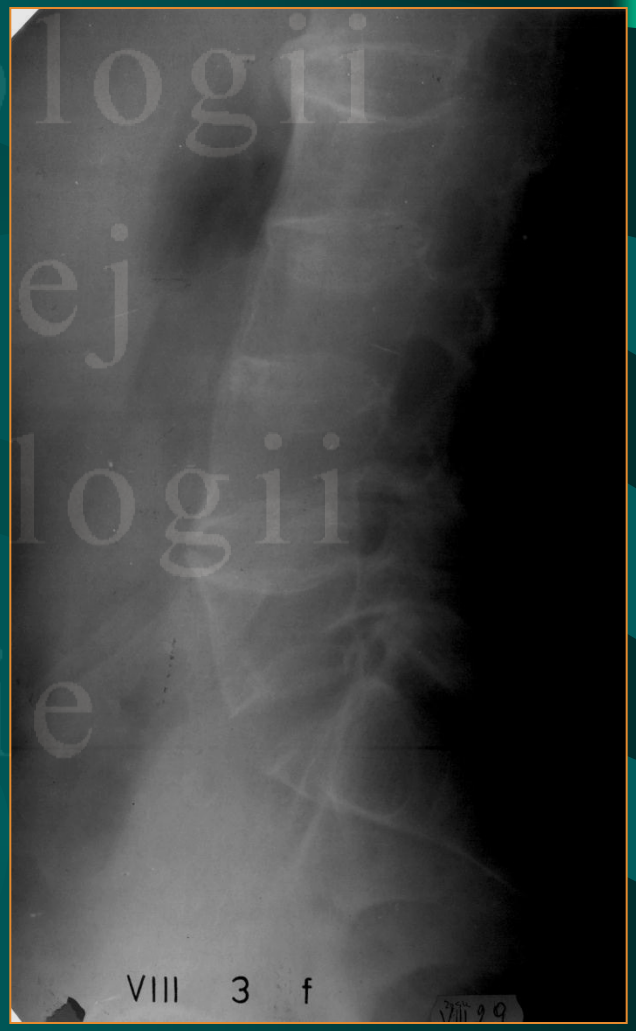

Zakład Radiologii Zabiegowej i Neuroradiologii w Lublinie

Osteomalacja

Zaburzenie struktury kostnej w wyniku nieodpowiedniego lub opóźnionego uwapnienia tkanki kostnawej (osteoidu) związane z nieprawidłowym metabolizmem witaminy D

Zakład Radiologii Zabiegowej i Neuroradiologii w Lublinie

U dzieci – krzywica

- Obecnie nie ma krzywicy niedoborowej
- Zdarzają się zespoły złego wchłaniania

Objawy rtg:

- Uogólniona osteoporoza
- Zwężenie warstwy korowej
- Odkształcenie kości długich
- Strefy Loosera-Milkmana

Osteoliza

Osteoliza to zniszczenie struktury kości, dotyczące zarówno istoty gąbczastej, jak i istoty zbitej

najczęściej w procesach zapalnych i nowotworowych

Objawy RTG:

ubytki tkanki kostnej, bezodczynowe lub z odczynem sklerotycznym wokół

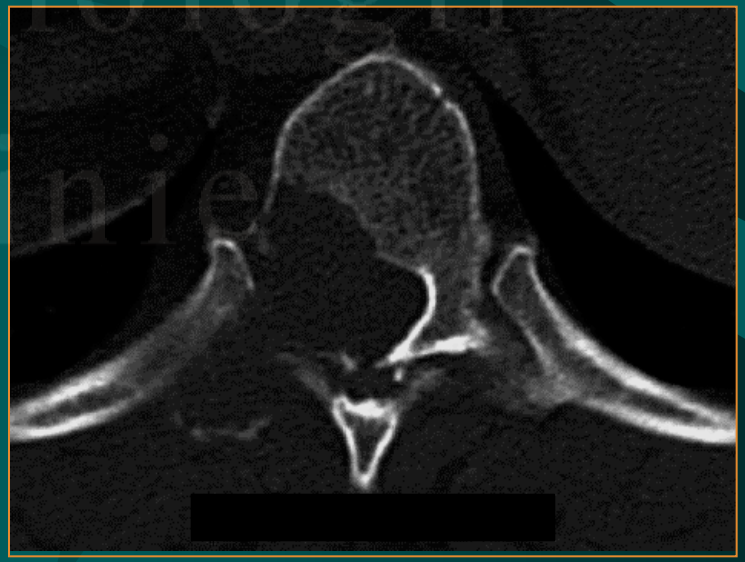

Zakład Radiologii Zabiegowej i Neuroradiologii w Lublinie

szpiczak mnogi
plasmocytoma

torbiel
zębopochodna

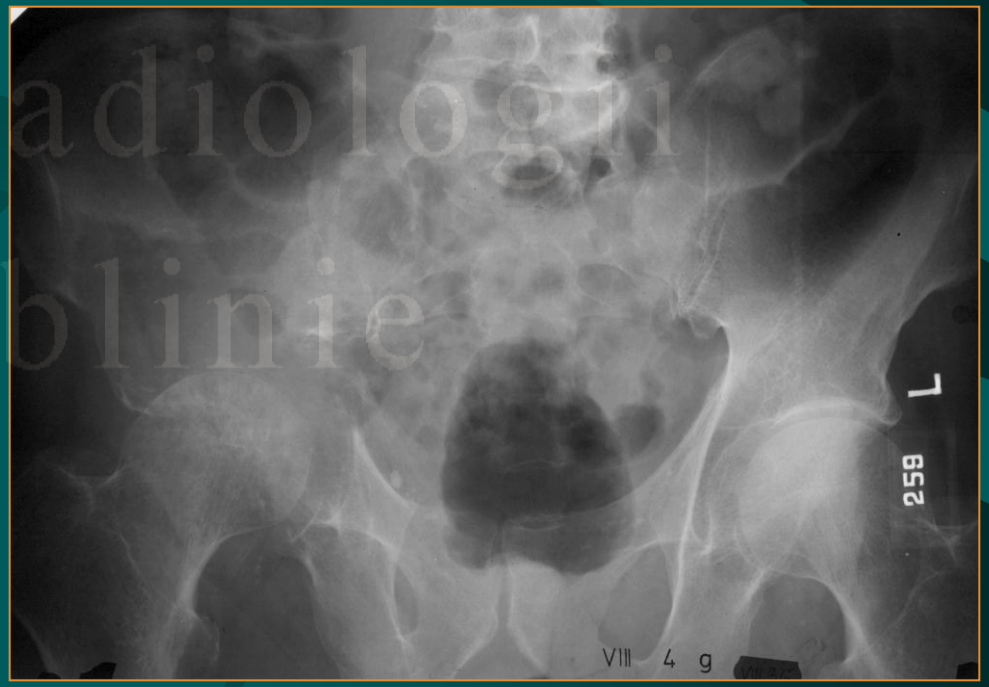

przerzut osteolityczny
raka nerki

Zakład Radiologii Zabiegowej i Neuroradiologii w Lublinie

Osteoskleroza - *proces zwiększenia masy kostnej*

Zmiany mogą dotyczyć całego kośćca lub też być ograniczone do niektórych kości

Choroba marmurowa

Kręgi z „kości słoniowej”

Zakład Radiologii Zabiegowej i Neuroradiologii w Lublinie

Objawy RTG: zwiększenie gęstości kości - bez zróżnicowania istoty gąbczastej i korowej

Osteoskleroza

osteitis condensans ilii

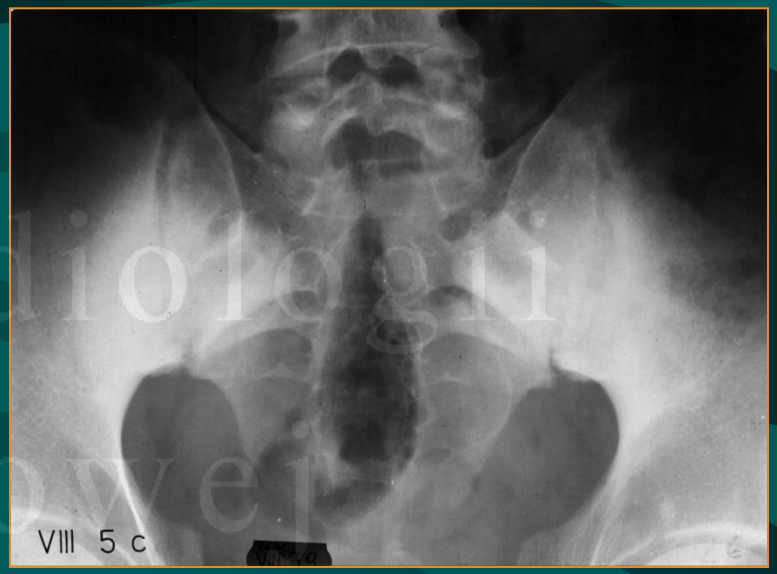

plamistość kości

Choroba Pageta

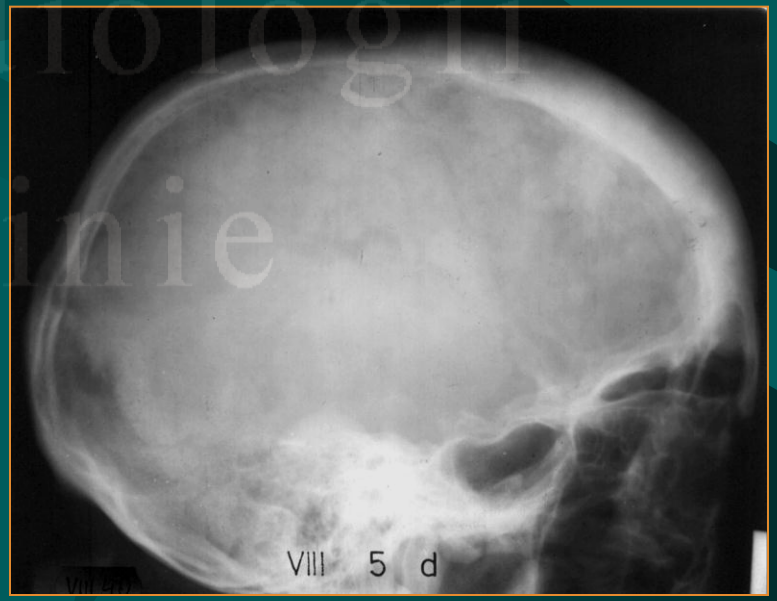

Zakład Radiologii Zabiegowej i Neuroradiologii w Lublinie

Odczyny okostnowe

wszystkie reakcje okostnej na proces chorobowy

- *najczęściej odwarstwienie i odsunięcie okostnej od powierzchni kości*
- *najlepiej widoczne w trzonach kości długich*

Najczęstsze przyczyny

- nowotwory
- zmiany zapalne
- urazy

Zakład Radiologii Zabiegowej i Neuroradiologii w Lublinie

Odczyny okostnowe

w nowotworach kości

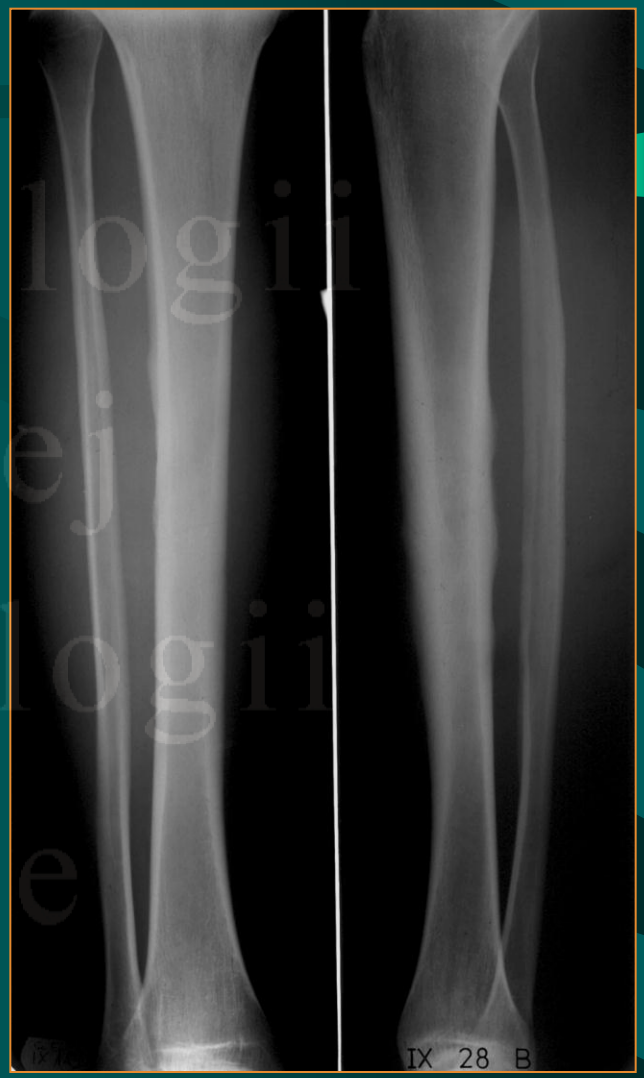

Zakład Radiologii Zabiegowej i Neuroradiologii w Lublinie

Odmiany rozwojowe

nie upośledzają czynności
i sprawności ruchowej

Wady rozwojowe

ograniczają lub znacznie
upośledzają sprawność ruchową

Zakład Radiologii Zabiegowej i Neuroradiologii w Lublinie

Zaburzenia rozwojowe dotyczą:

- **długości i kształtu kości**
- **kości nadliczbowych oraz całkowitego lub częściowego braku kości**
- **nieprawidłowego zrostu pomiędzy kośćmi**
- **nieprawidłowości w tworzeniu kości** *(wrodzona łamliwość kości, choroba marmurowa)*

Choroba marmurowa kości

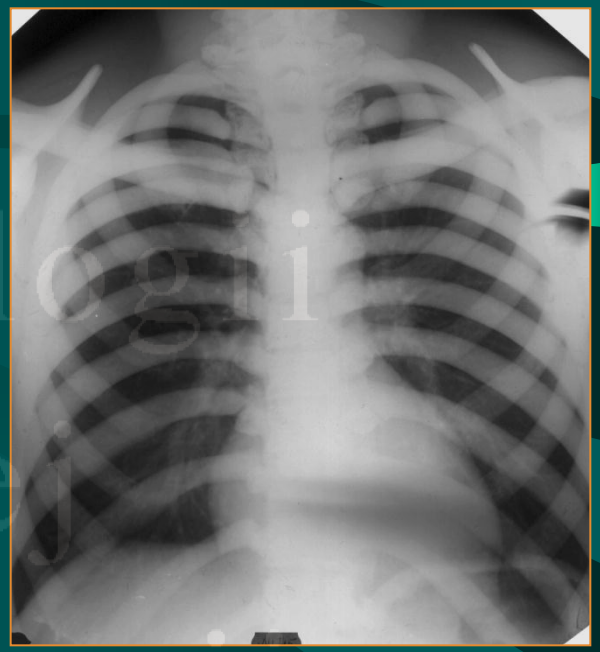

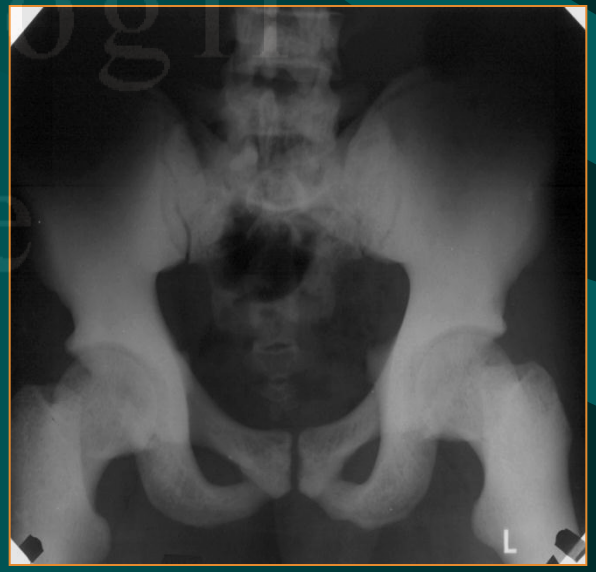

Zakład Radiologii Zabiegowej i Neuroradiologii w Lublinie

Chrzęstniakowatość

chrzęstniak śródkostny

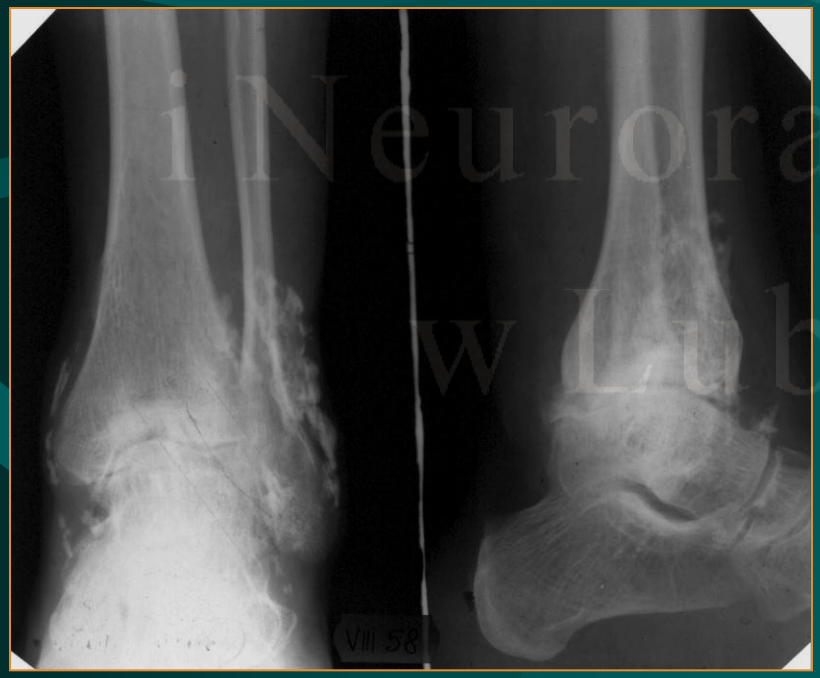

Zakład Radiologii Zabiegowej i Neuroradiologii w Lublinie

Kostniejące zapalenie mięśni

myositis ossificans

Zakład Radiologii Zabiegowej i Neuroradiologii w Lublinie

Dysplazja stawu biodrowego

Wśród zaburzeń stawowych dominuje dysplazja stawu biodrowego !

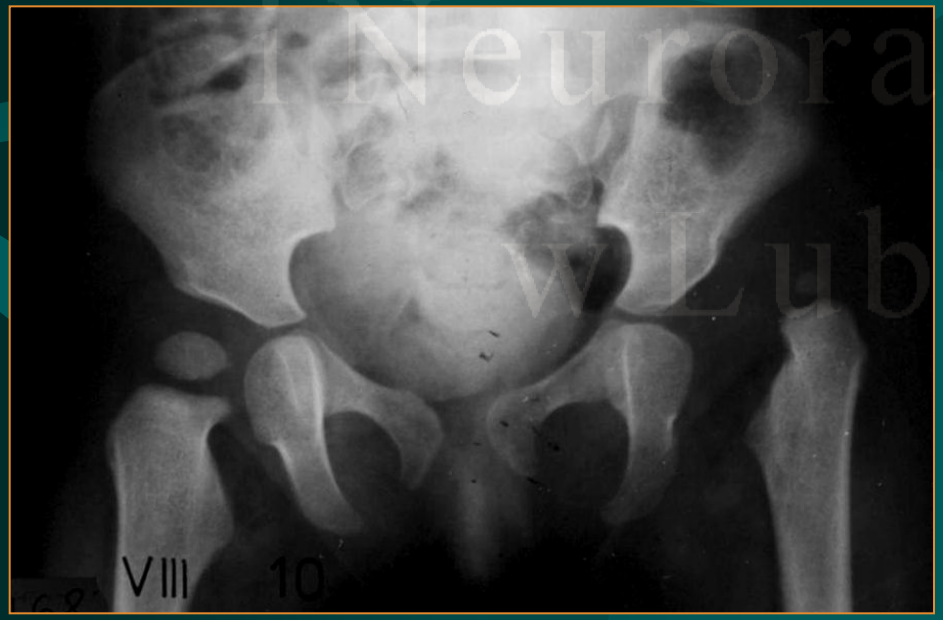

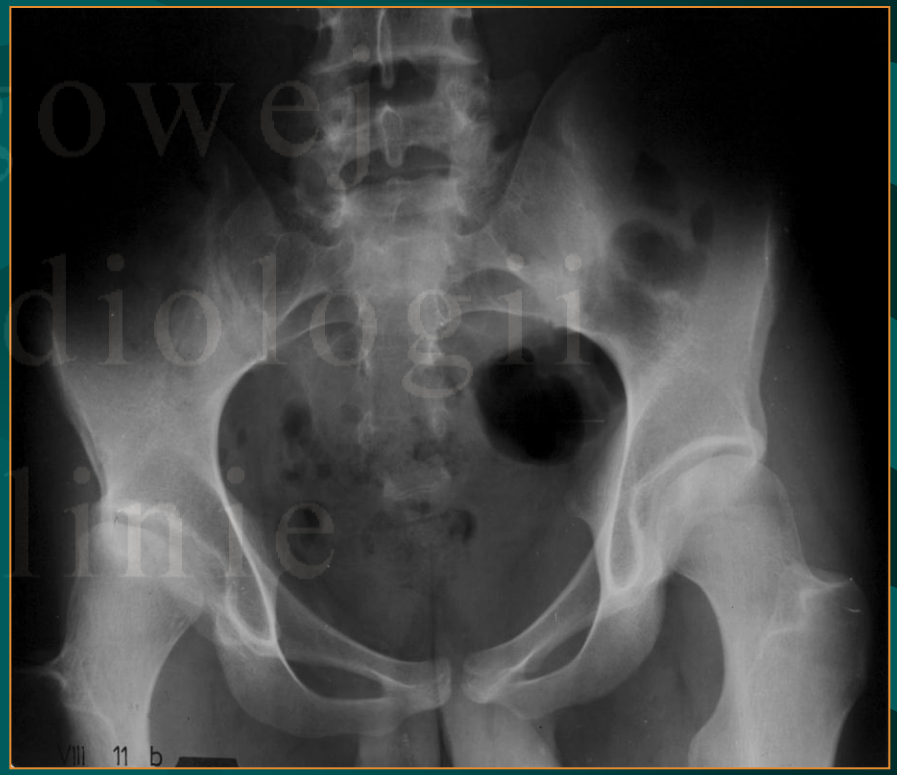

Zakład Radiologii Zabiegowej i Neuroradiologii w Lublinie

Złamania kości

- **Złamania kości pierwotnie zdrowej**
  - złamania przeciążeniowe (przewlekłe)
  - stłuczenie kości (złamania istoty gąbczastej)
- **Złamania kości chorej - patologiczne**

Zakład Radiologii Zabiegowej i Neuroradiologii w Lublinie

Etapy gojenia złamania

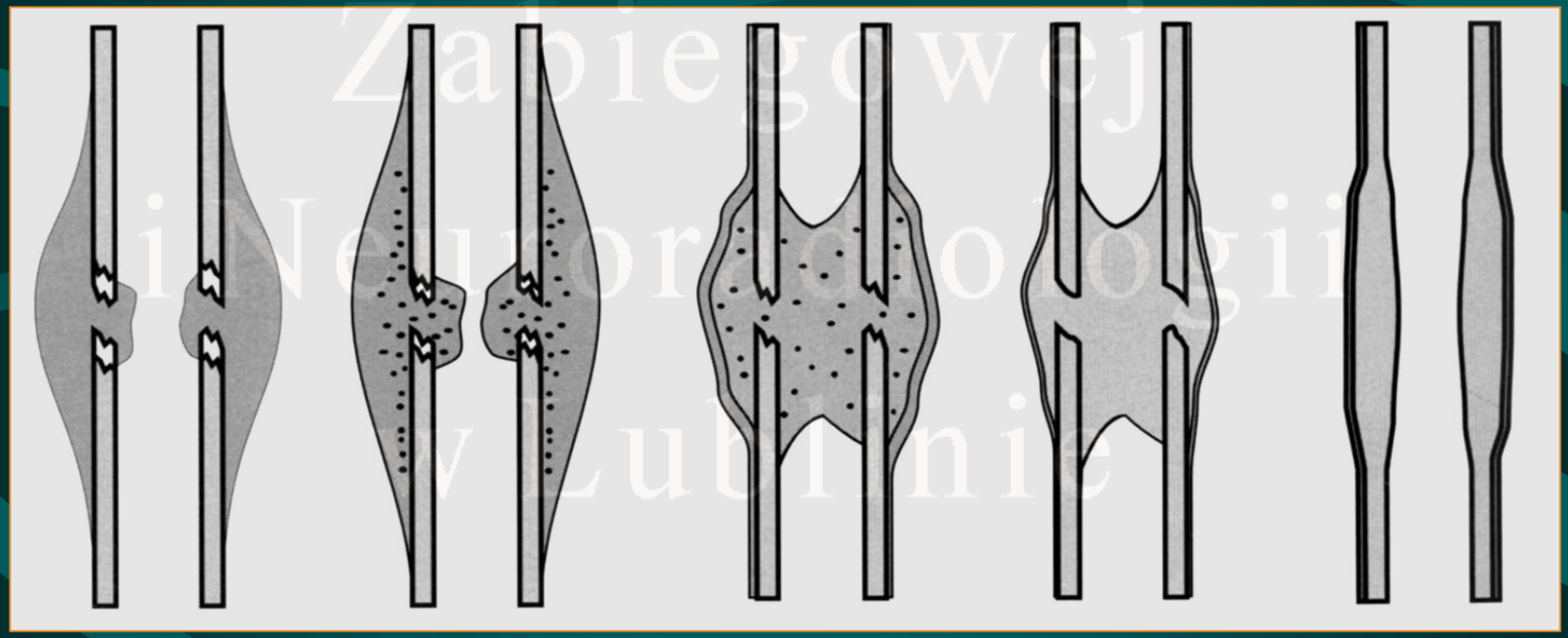

krwiak zapalenie kostnina zrost przebudowa

Złamania kości – otwarte i zamknięte

- *złamania trzonów kości długich*
- *złamania przystawowe i śródstawowe*
- *złamania miednicy*
- *złamania kręgów*
- *złamania kości płaskich*

Zakład Radiologii Zabiegowej i Neuroradiologii w Lublinie

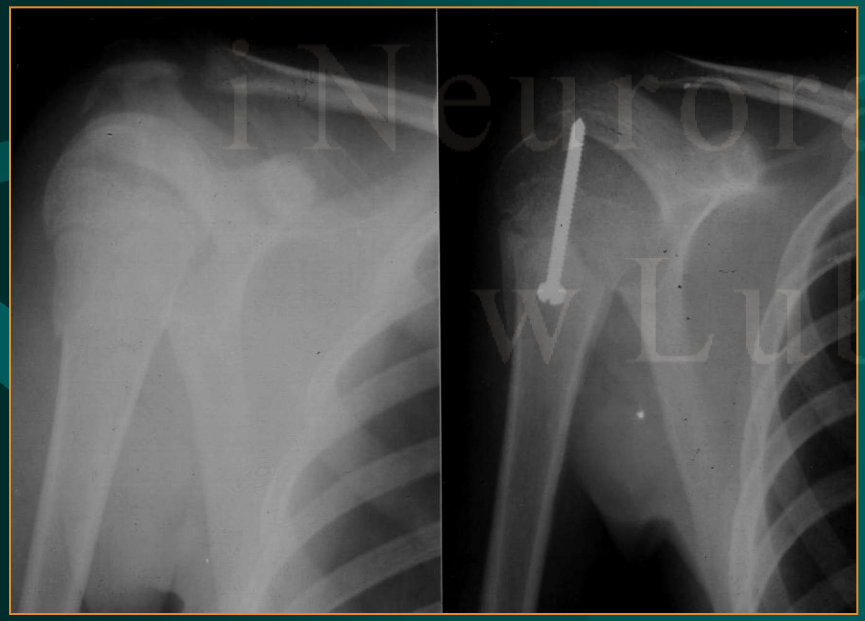

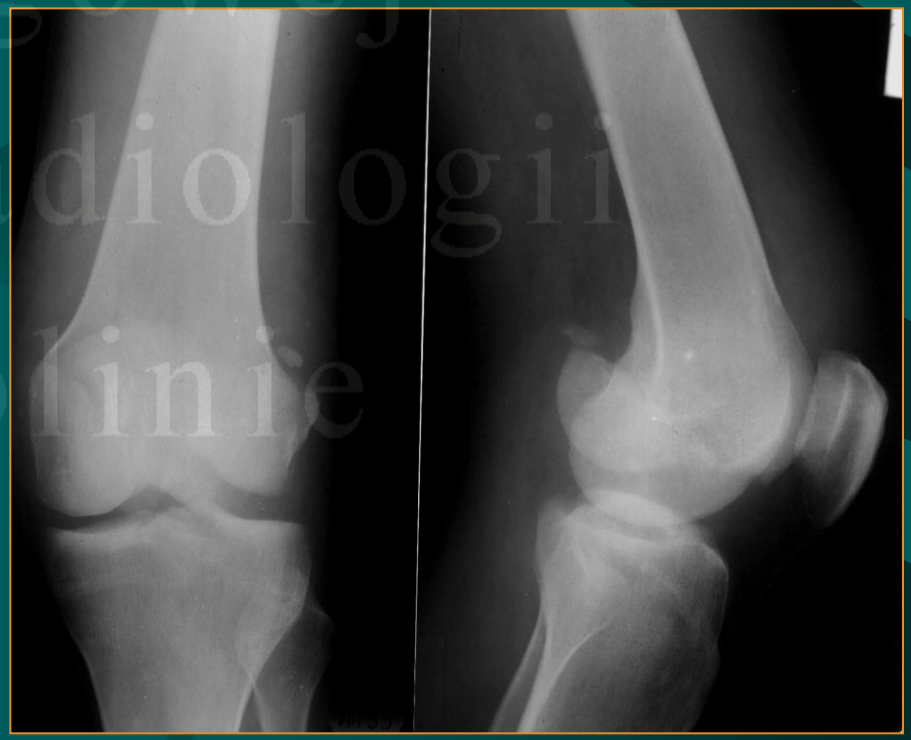

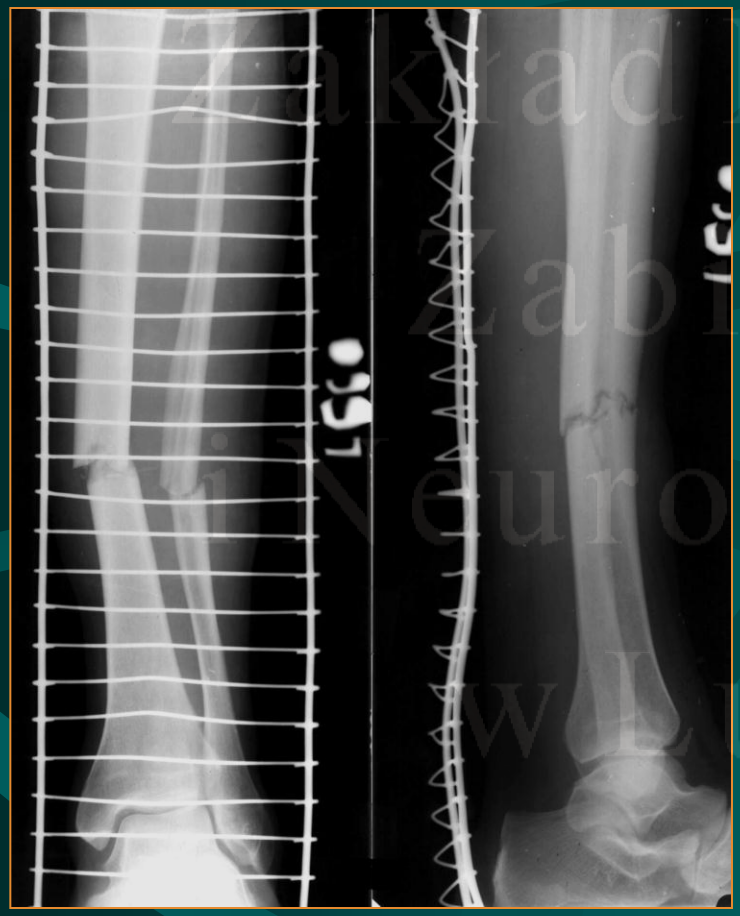

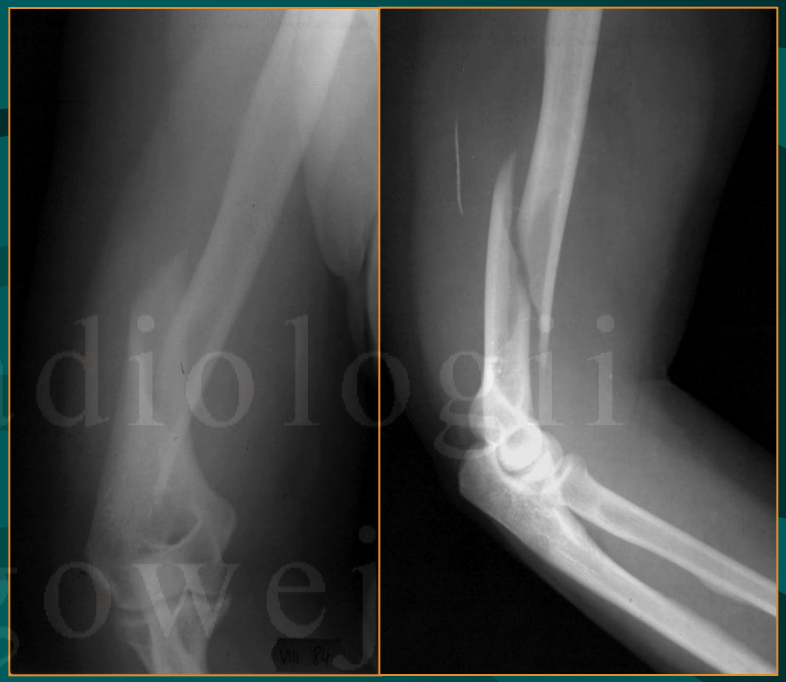

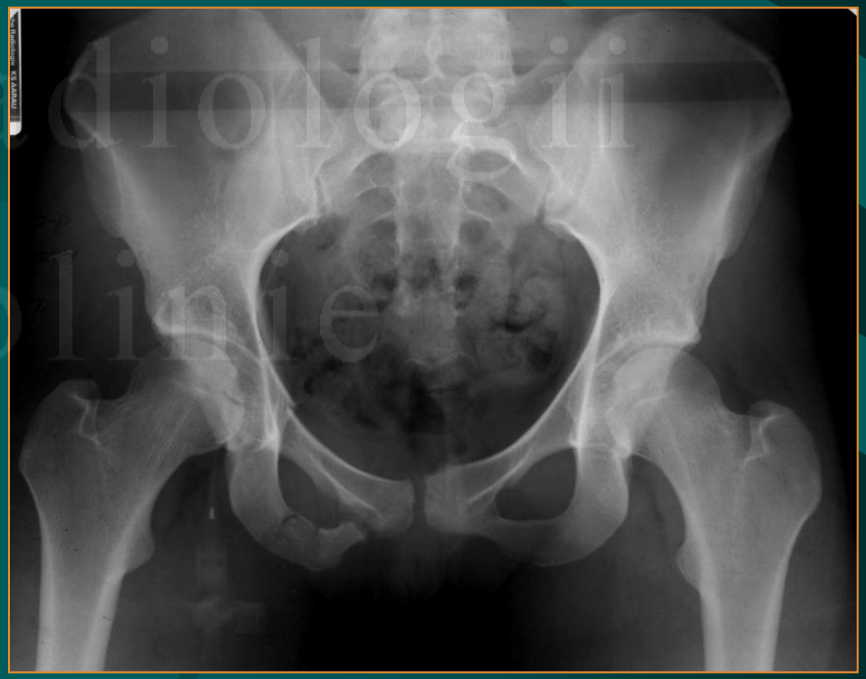

Zakład Radiologii Zabiegowej i Neuroradiologii w Lublinie

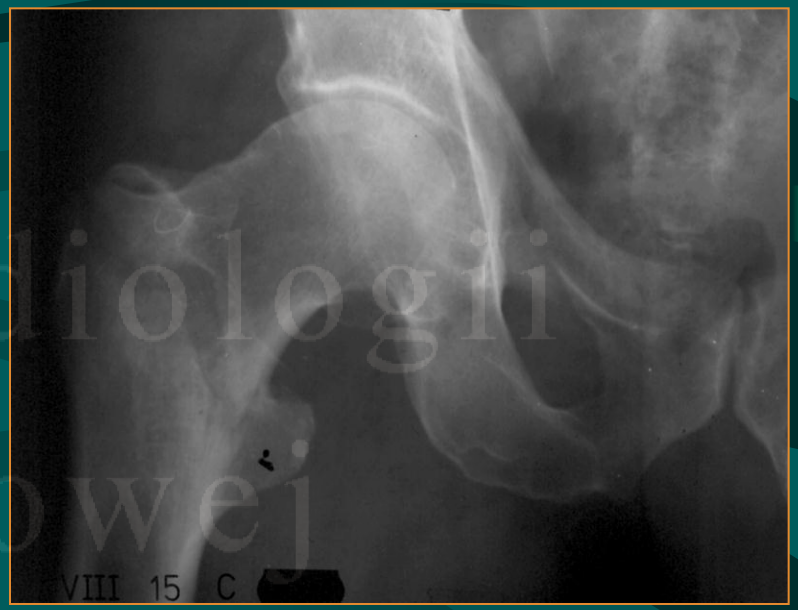

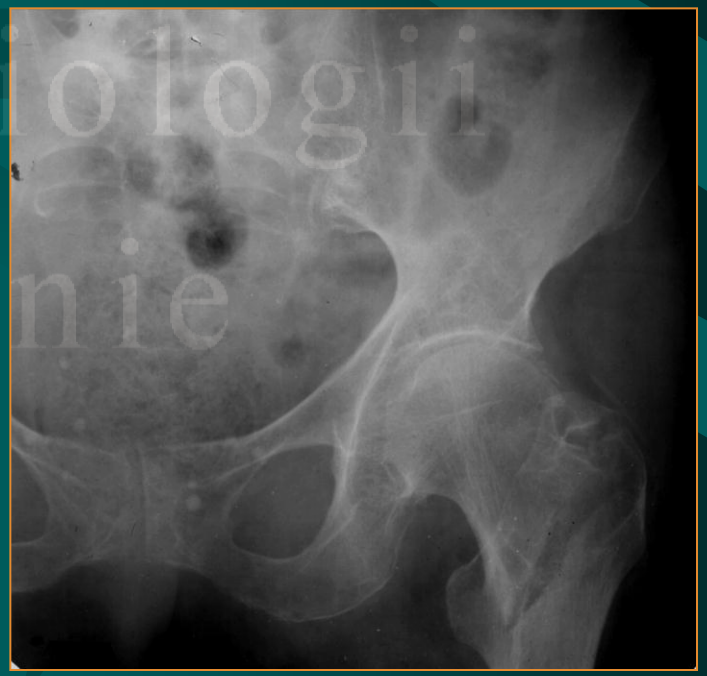

Zakład Radiologii Zabiegowej i Neuroradiologii w Lublinie

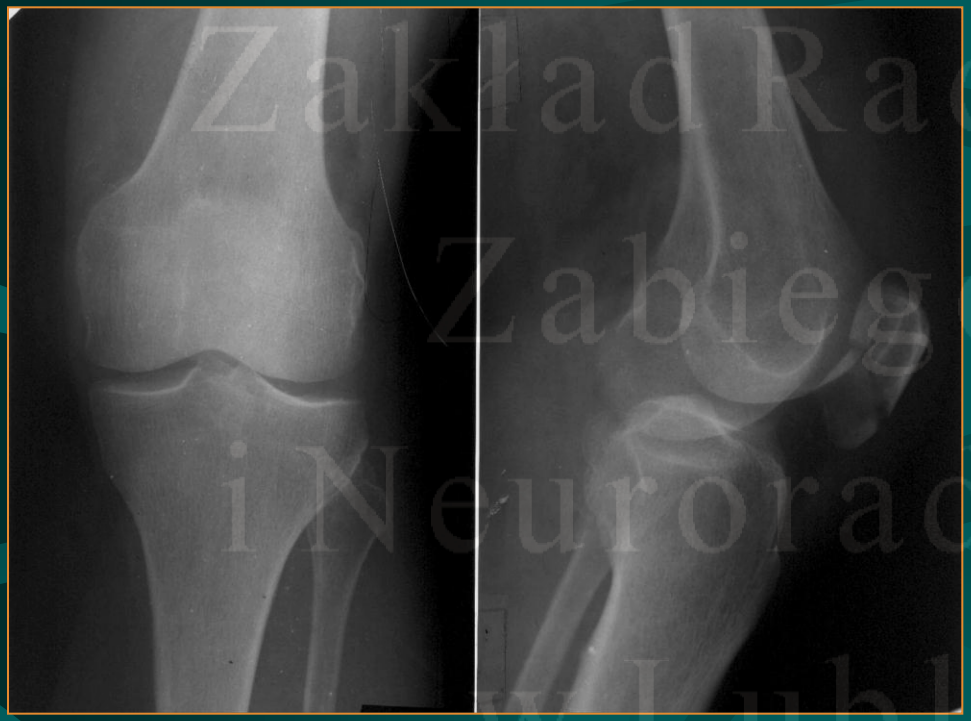

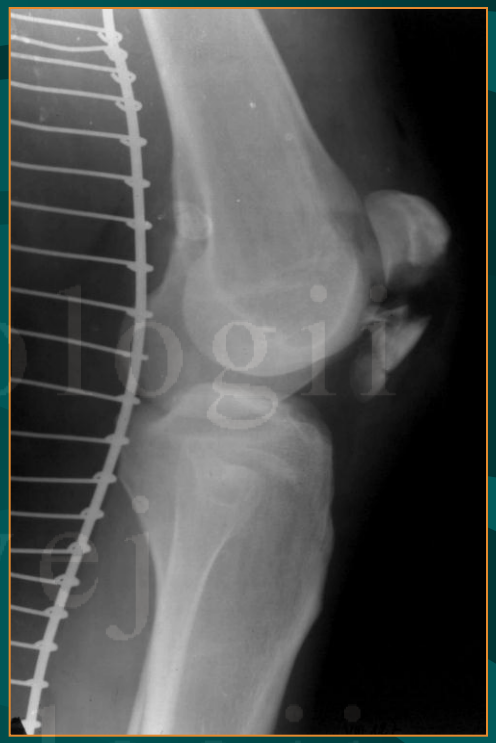

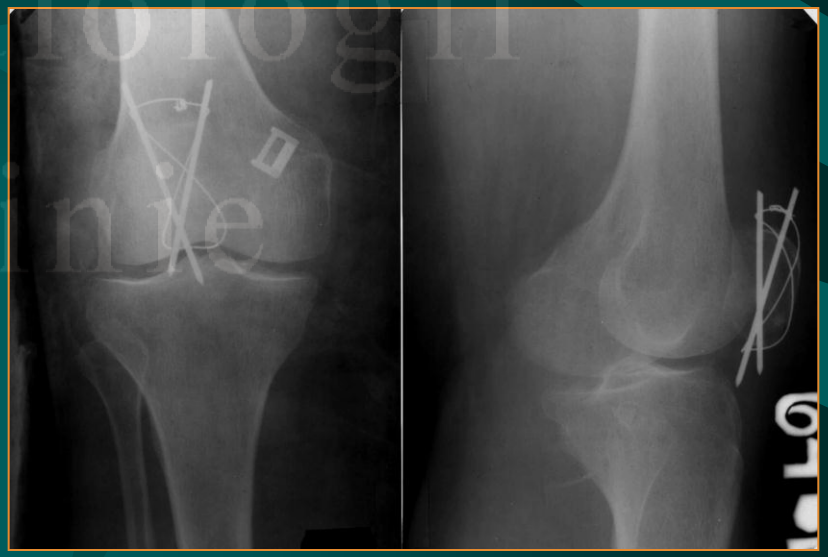

Zakład Radiologii Zabiegowej i Neuroradiologii w Lublinie

Złamanie w „miejscu typowym”

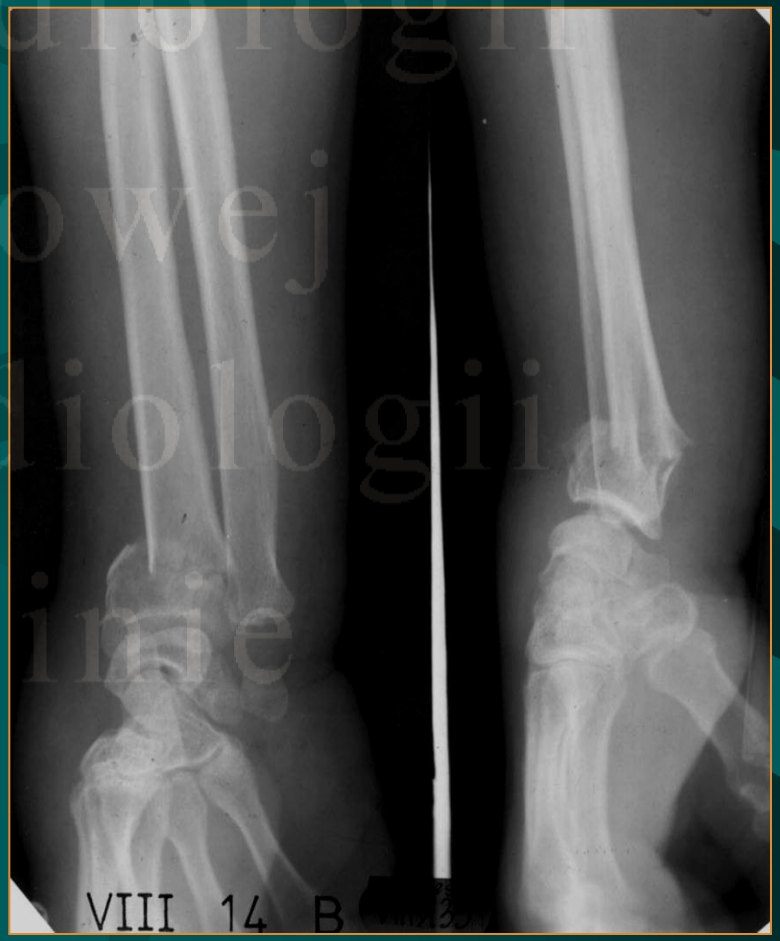

Zakład Radiologii Zabiegowej i Neuroradiologii w Lublinie

Złamanie kości piętowej

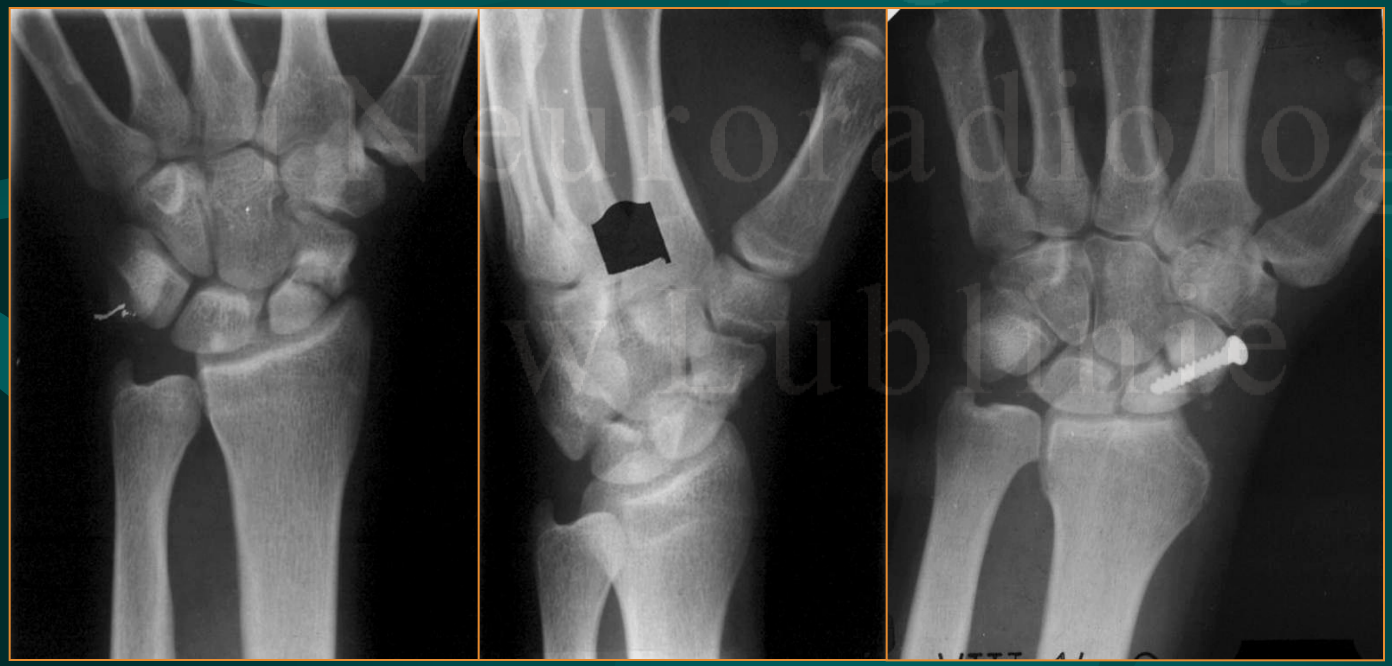

Złamanie kości łódeczkowatej

Zakład Radiologii Zabiegowej i Neuroradiologii WUM

Zmiany pourazowe stawów

- Skręcenie (dystorsja)
- Podwichnięcie / zwichnięcie
- Złamanie śródstawowe
- Uszkodzenia części miękkich
  - łąkotek
  - więzadeł
  - chrząstek stawowych

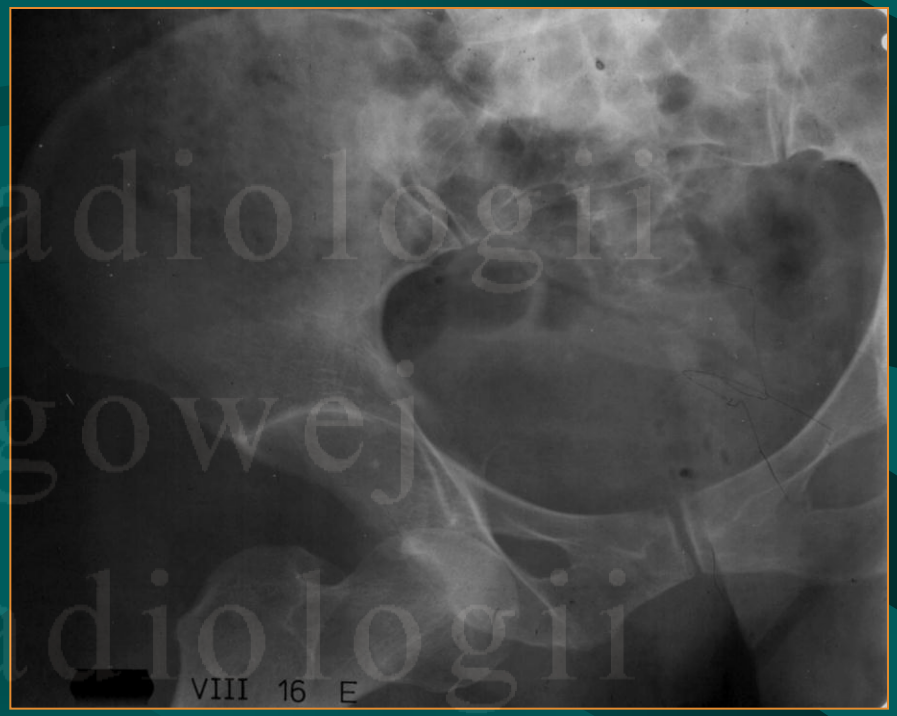

USG i MR - cenna uzupełnienie oceny RTG po urazach stawów

- umożliwiają ocenę tkanek miękkich
  (więzadeł, torebki stawowej, łąkotek, mięśni i ścięgien, chrząstki stawowej)
- dostarczają informacji na temat ilości płynu w stawie
  (krwiak, wysięk)

Zakład Radiologii Zabiegowej i Neuroradiologii w Lublinie

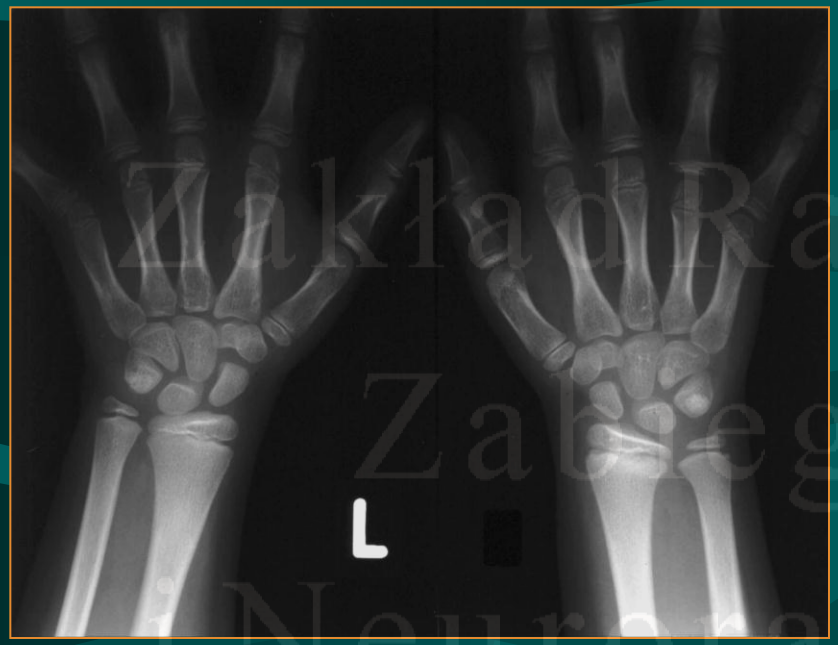

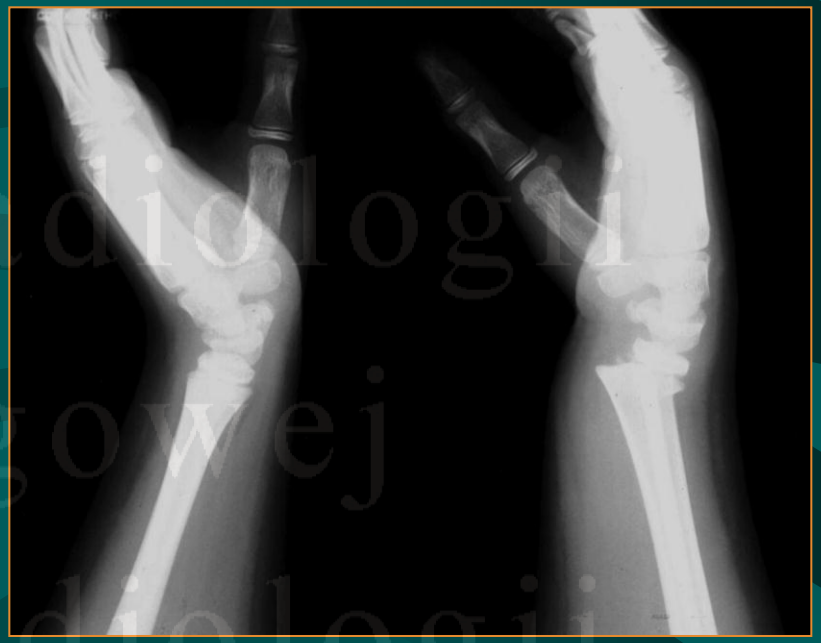

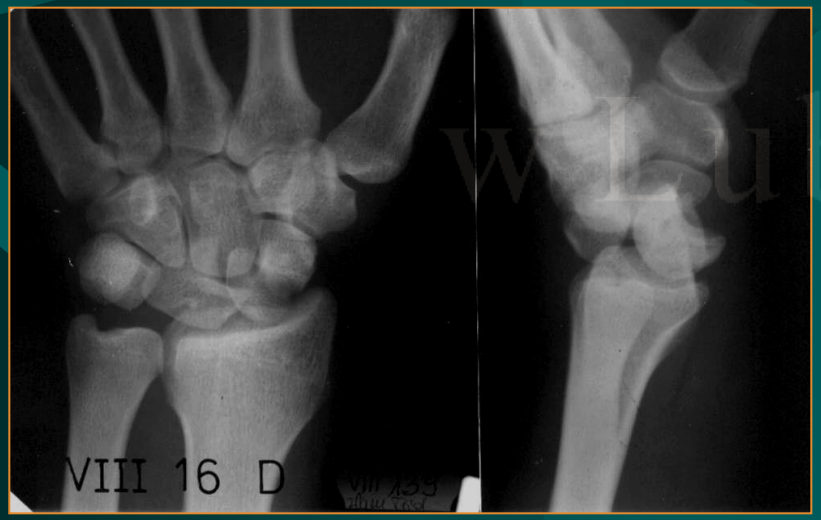

Zakład Radiologii Zabiegowej i Neuroradiologii w Lublinie

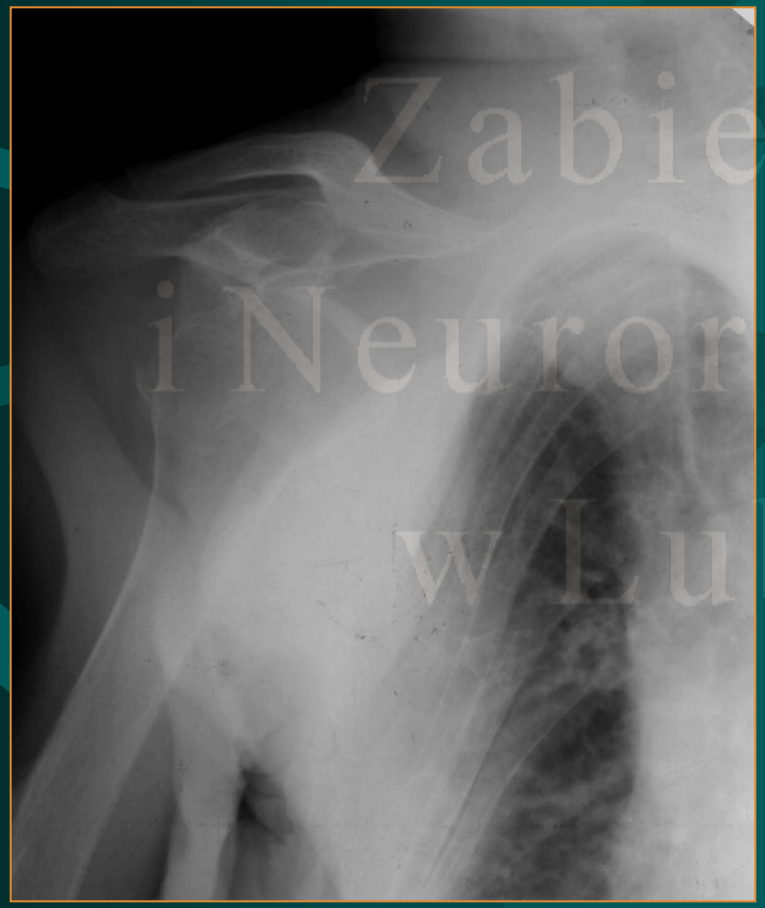

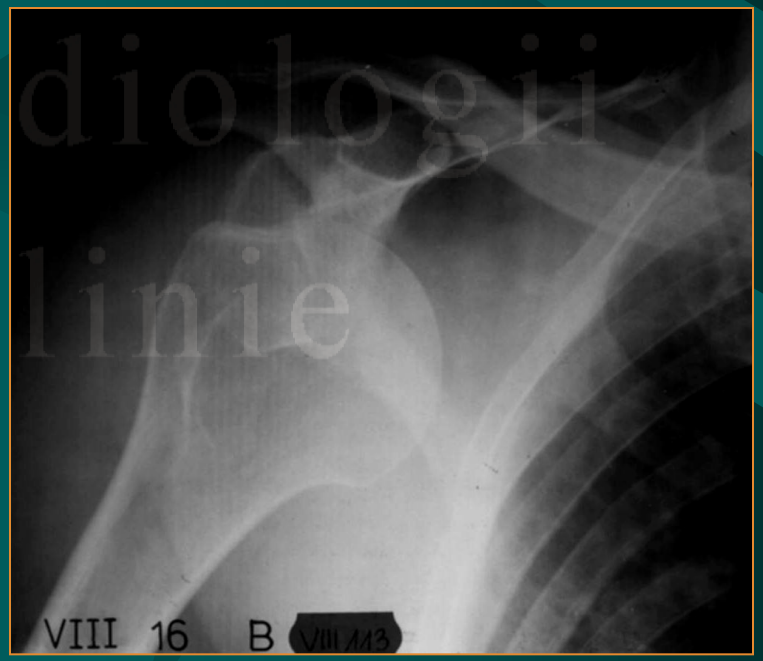

Zakład Radiologii Zabiegowej i Neuroradiologii w Lublinie

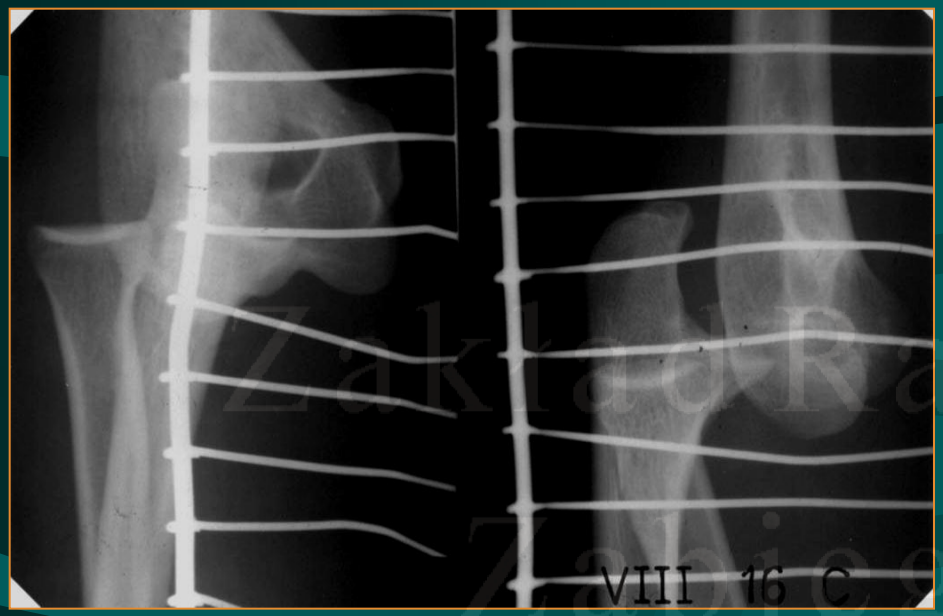

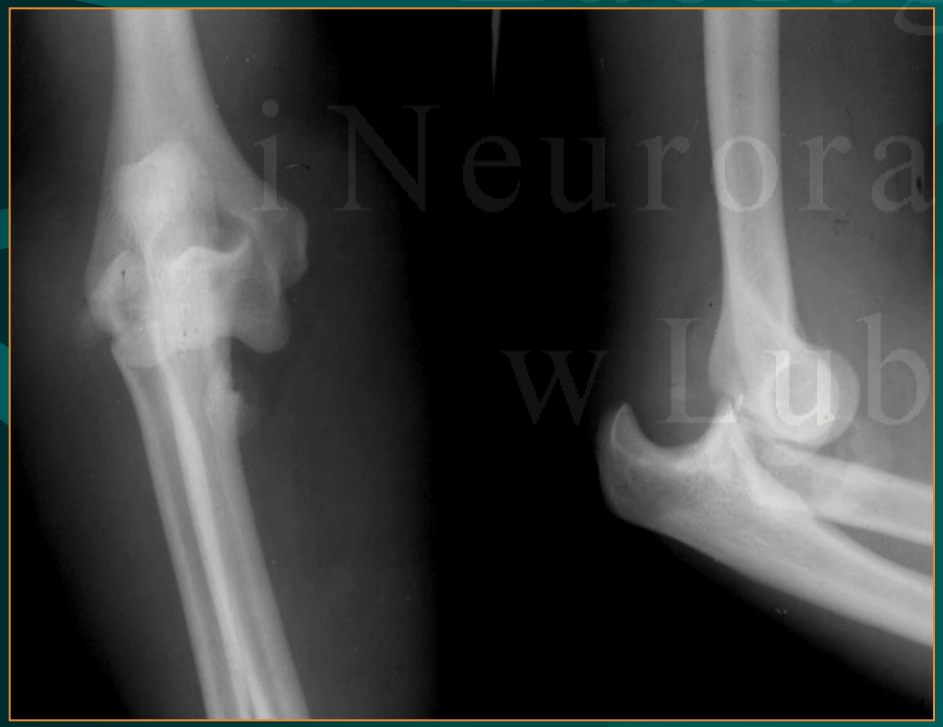

Zakład Radiologii Zabiegowej i Neuroradiologii w Lublinie

Awulsyjne zerwanie więzadła krzyżowego przedniego

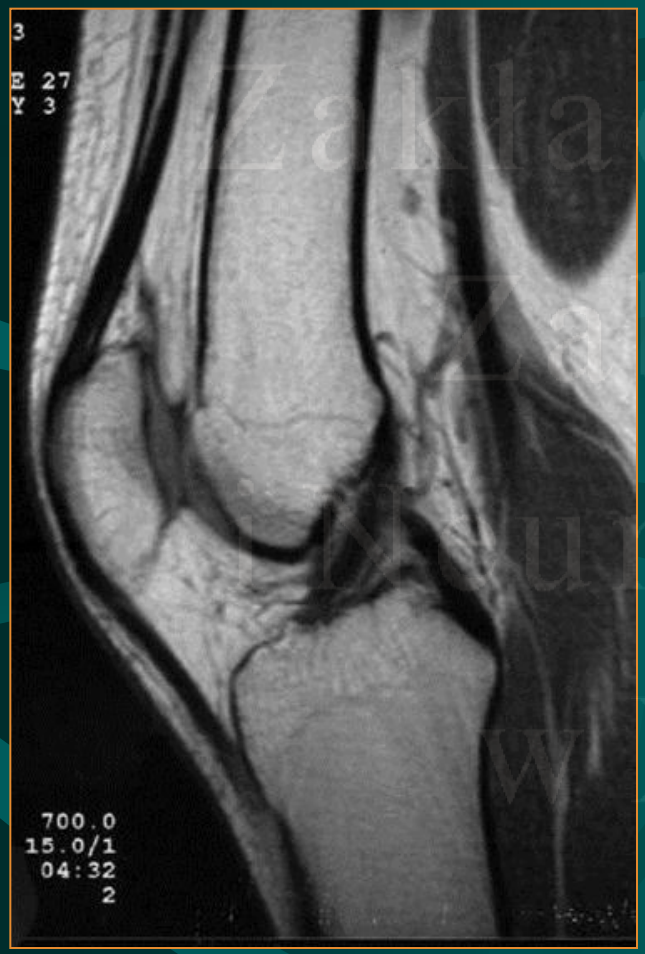

prawidłowe więzadło

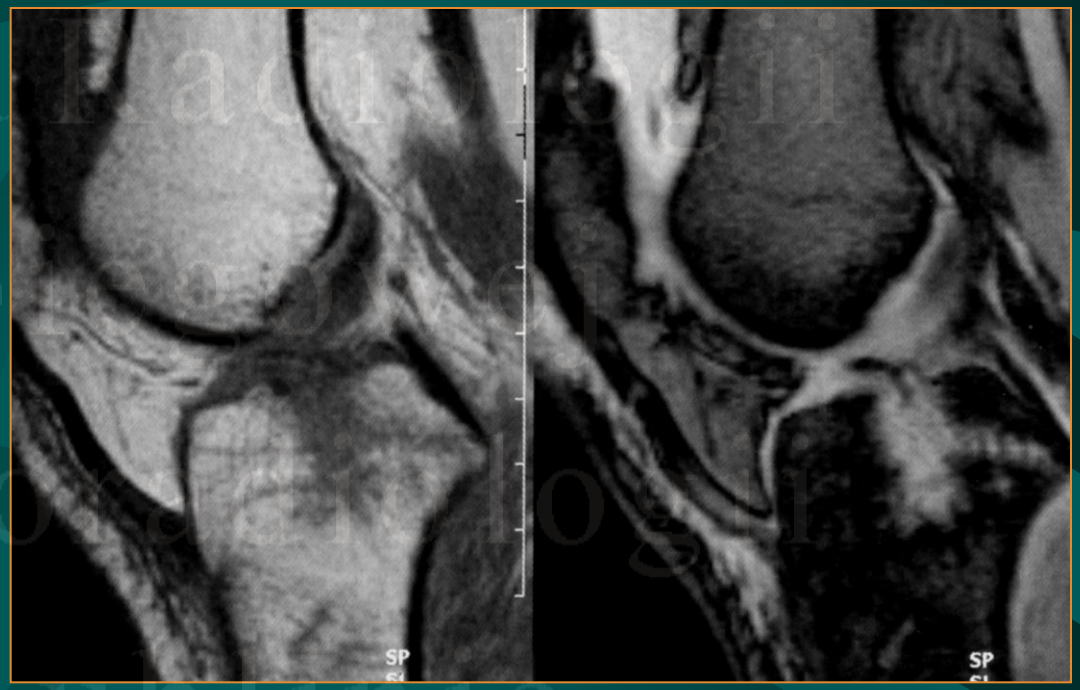

obraz T1-zależny T2-zależny

Zakład Radiologii Akademii Medycznej w Lublinie

Stłuczenie kości

„bone bruise”

Zerwanie więzadła pobocznego piszczelowego

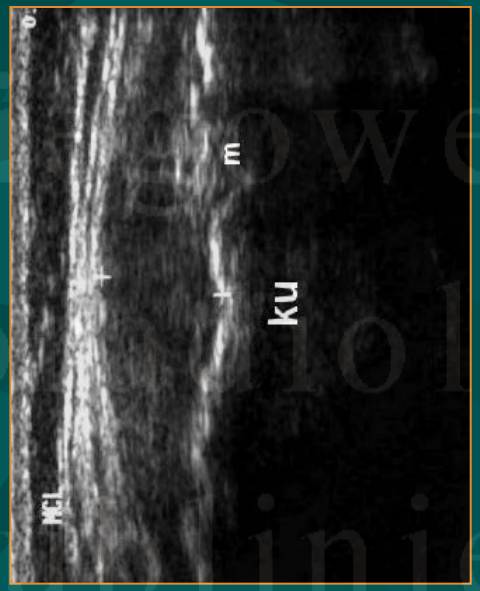

Obrazy T2-zależne
(FatSat)

Złamanie śródstawowe

Zakład Radiologii Zabiegowej i Neuroradiologii w Lublinie

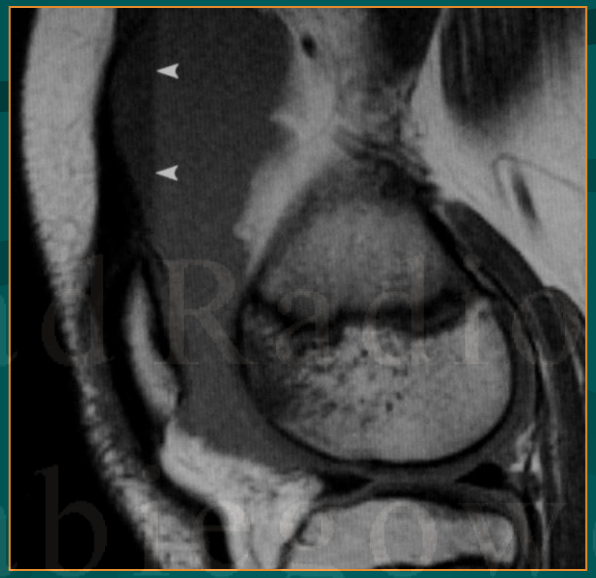

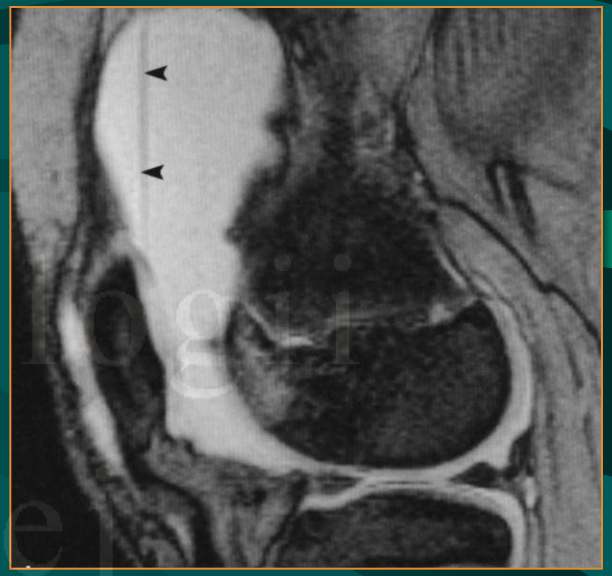

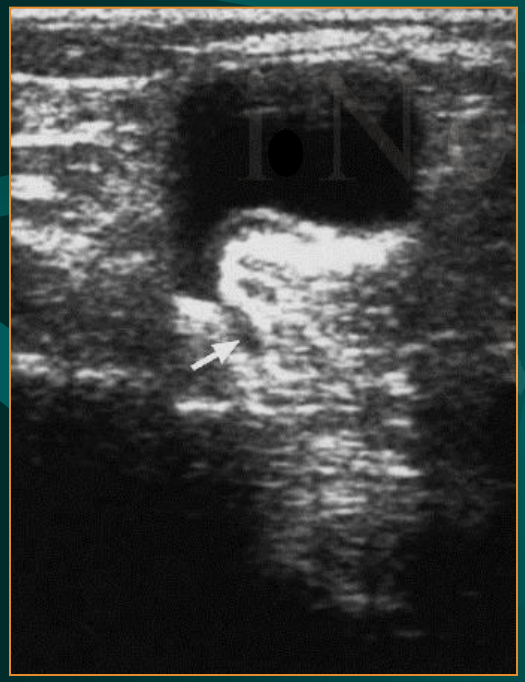

Haemarthrosis

Zakład Radiologii
Szpitala Zbiorowego
i Nuklearnej Diagnostyki Radiologii
w Lubaniu

Uszkodzenia łąkotek

usg i MR

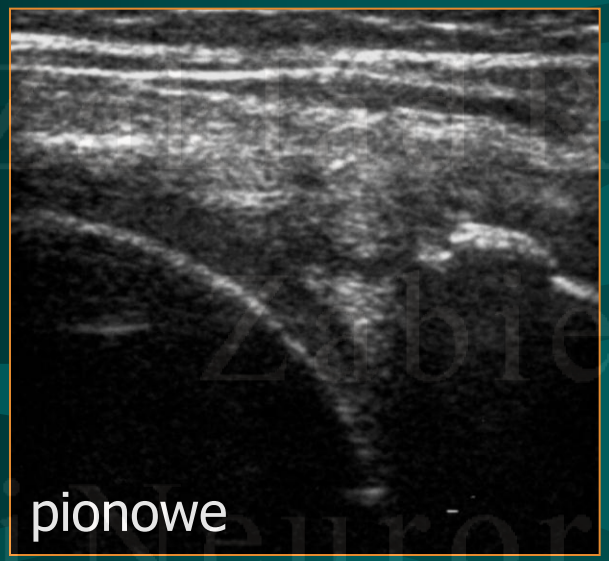

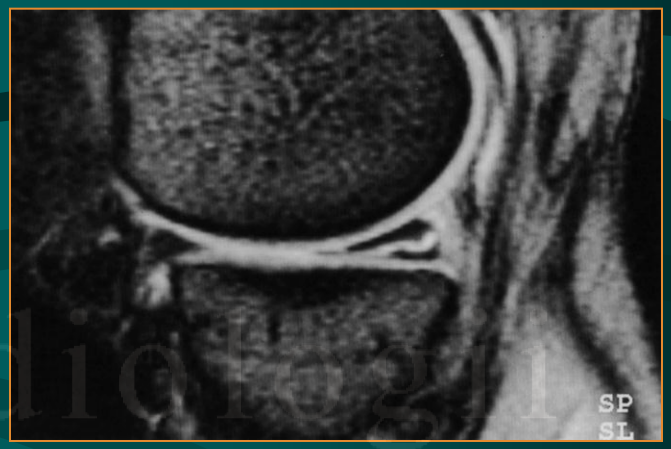

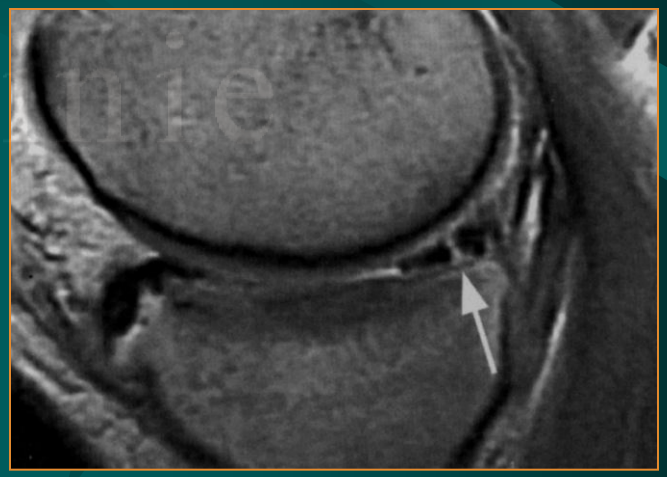

Kontrola rtg leczenia złamań

powikłania

Zakład Radiologii Zabiegowej i Neuroradiologii w Lublinie

- Kontrola repozycji odłamów
- Prawidłowy zrost kostny
- Opóźniony zrost kostny
- Brak zrostu kostnego
- Staw rzekomy
- Martwica kostna
- Zaburzenia neurotroficzne
- Zakażenie

Kontrola repozycji odłamów

po operacji wieloodłamowego
złamania kości udowej

Prawidłowy zrost kostny

złamania trzonu kości ramiennej

Zakład Radiologii Zabiegowej i Neuroradiologii w Lublinie

Prawidłowy i opóźniony zrost kostny

złamania kości goleni

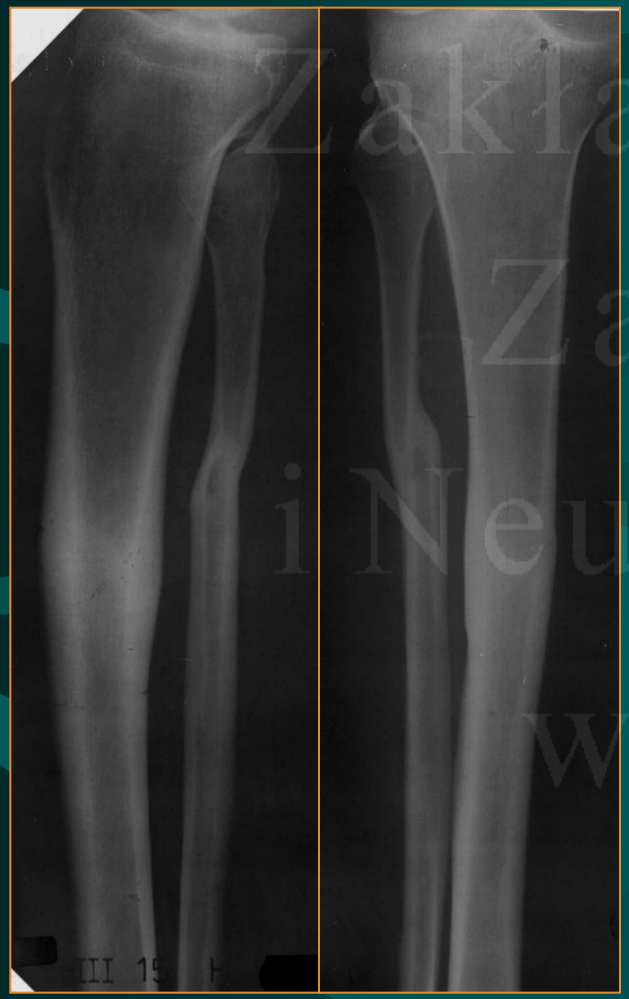

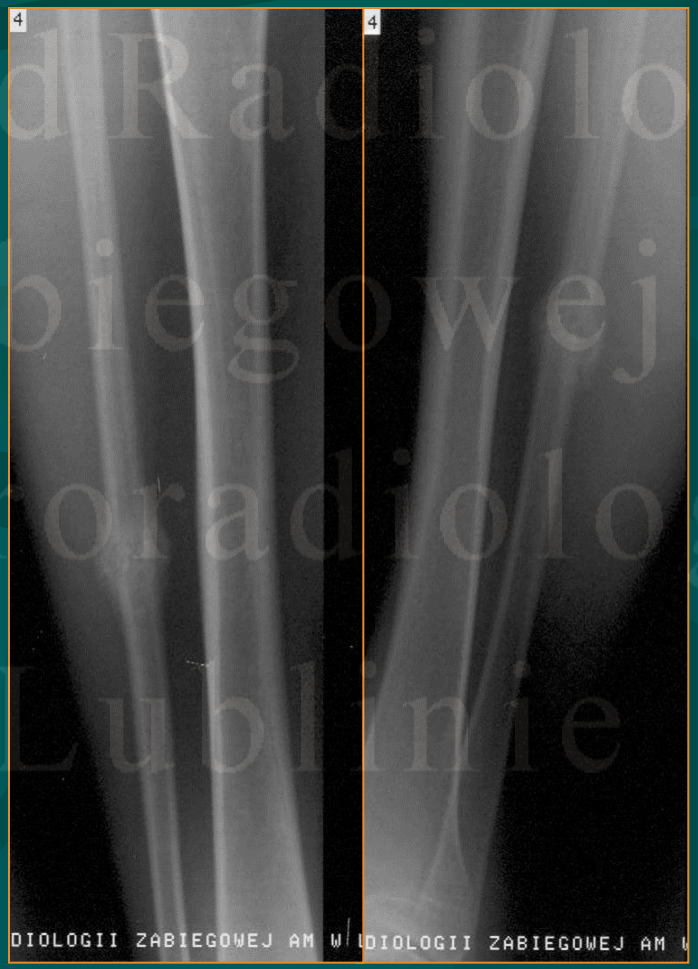

brak zrostu

Zakład Radiologii Zabiegowej i Neuroradiologii w Lublinie

Brak zrostu

staw rzekomy

Zakład Radiologii Zabiegowej i Neuroradiologii w Lublinie

Otwarte złamanie piszczeli – powikłane zakażeniem

Zakład Radiologii Zabiegowej i Neuroradiologii w Lublinie

Zakażone złamanie kości piszczelowej

dynamika rozwoju ropnego zapalenia kości

Zakład Radiologii Zabiegowej i Neuroradiologii w Lublinie

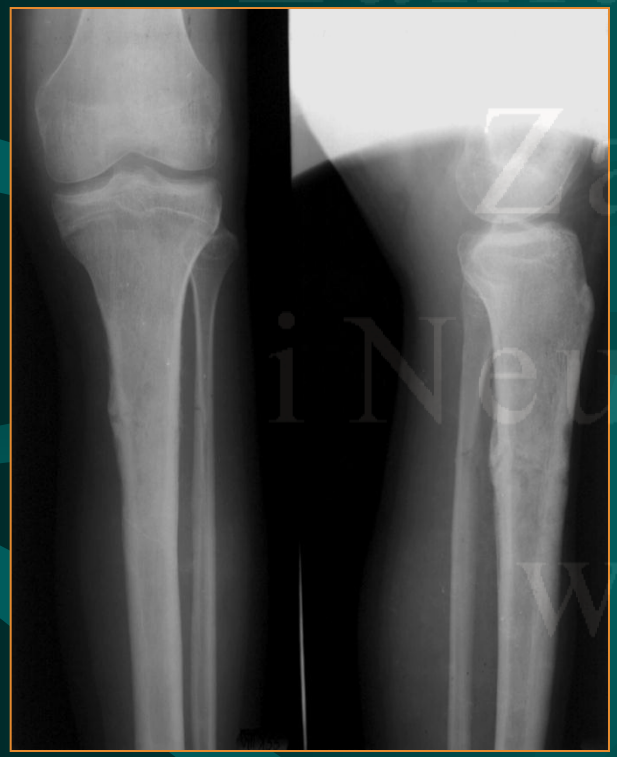

1

2

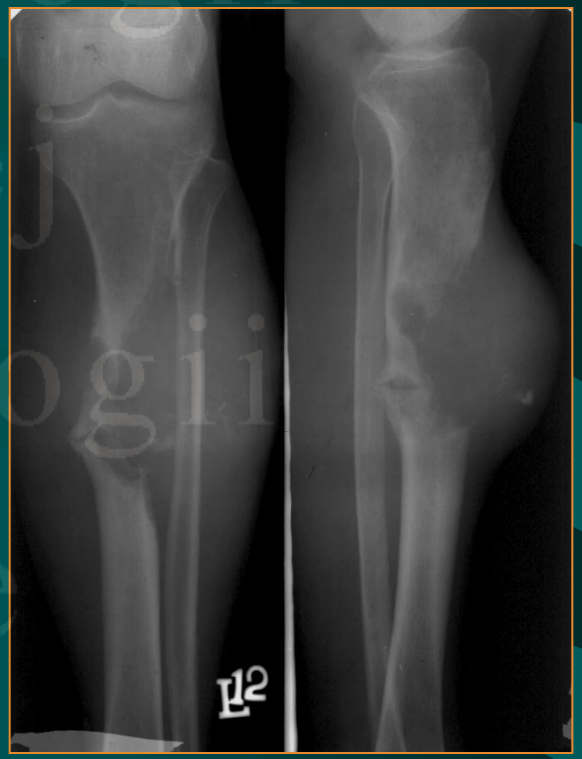

3

Złamania patologiczne

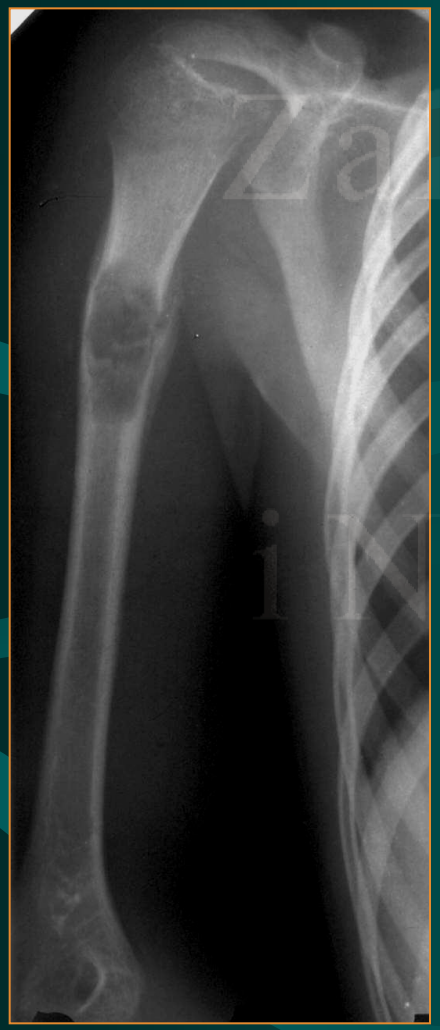

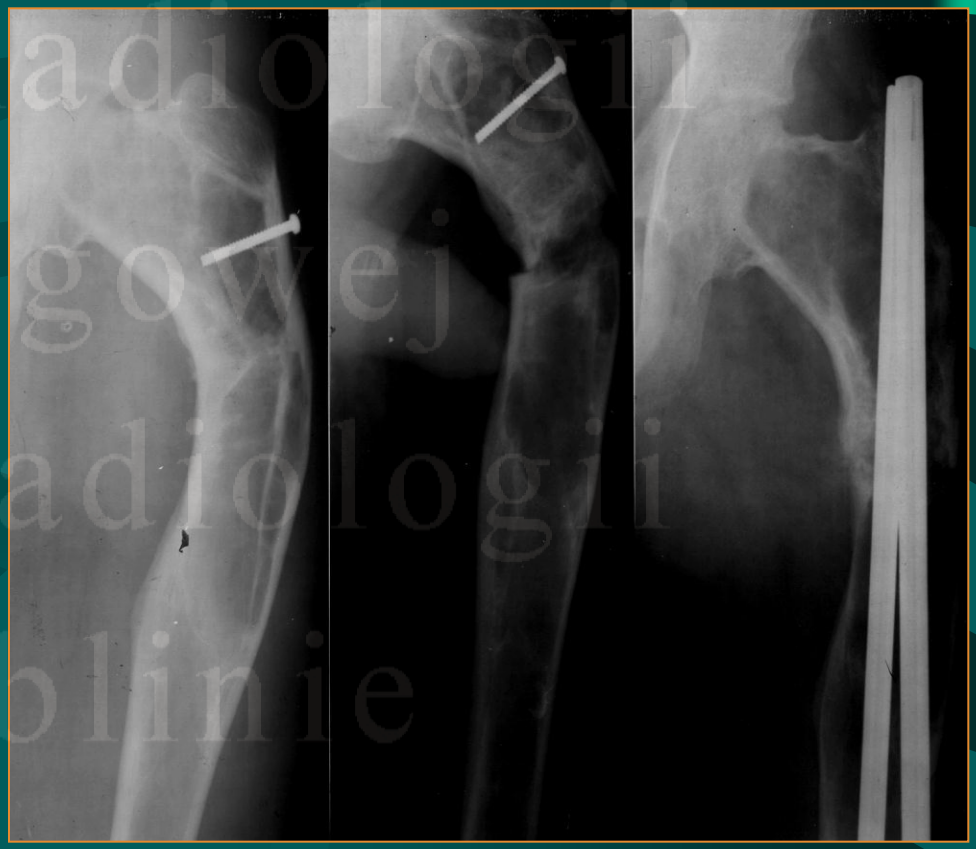

Zakład Radiologii Zabiegowej i Neuroradiologii w Lublinie

Złamania patologiczne

Zakład Radiologii Zabiegowej i Neuroradiologii w Lublinie

Nieswoiste zapalenie kości i szpiku – osteomyelitis

szerzy się drogą krwionośną, wywoływane najczęściej przez gronkowca złocistego

ostre

przewlekłe

- *pierwotnie przewlekłe*
- *wtórnie przewlekłe*

Zakład Radiologii Zabiegowej i Neuroradiologii w Lublinie

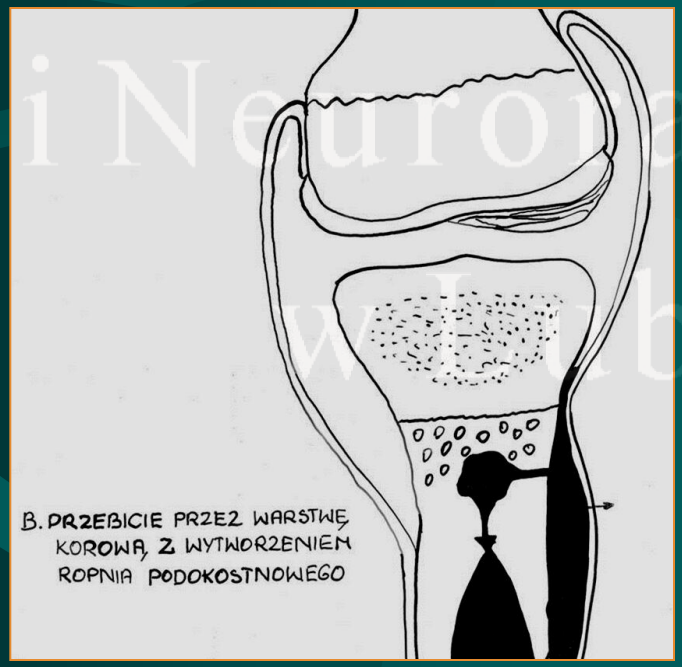

Ostre zapalenie kości i szpiku

Obejmuje wszystkie składniki kości, także szpik kostny ***(osteomyelitis)***

- U noworodków rozwija się gwałtownie i wielomiejscowo, dochodzi do niszczenia nasad, a wtórnie także przynasad i trzonów kości długich
- U młodzieży - zwykle charakter miejscowy i dotyczy przynasad kości długich

- Charakter ropny
- Częściej u chłopców

Zakład Radiologii Zabiegowej i Neuroradiologii w Lublinie

Ostre zapalenie kości i szpiku *osteomyelitis*

- **Wczesne rozpoznanie** jest możliwe w oparciu o badanie izotopowe, MR, a także USG
- **Objawy rtg** w postaci delikatnych odczynów okostnowych oraz drobnych ognisk centralnego przejaśnienia w kości występują **dopiero** po 10-14 dniach od rozpoczęcia choroby, a często nawet później. Późniejsze objawy to tworzenie martwaków oraz przetok.
- Ostre zapalenie kości może przejść w **zapalenie wtórnie przewlekłe** - odczyny okostnowe w tym okresie mają charakter nieregularnych, pasmowatych cieni przykostnych

Zakład Radiologii Klinicznej i Neuroradiologii w Lublinie

Zejście

ostrego zapalenia kości

Wtórnie przewlekłe

zapalenie kości

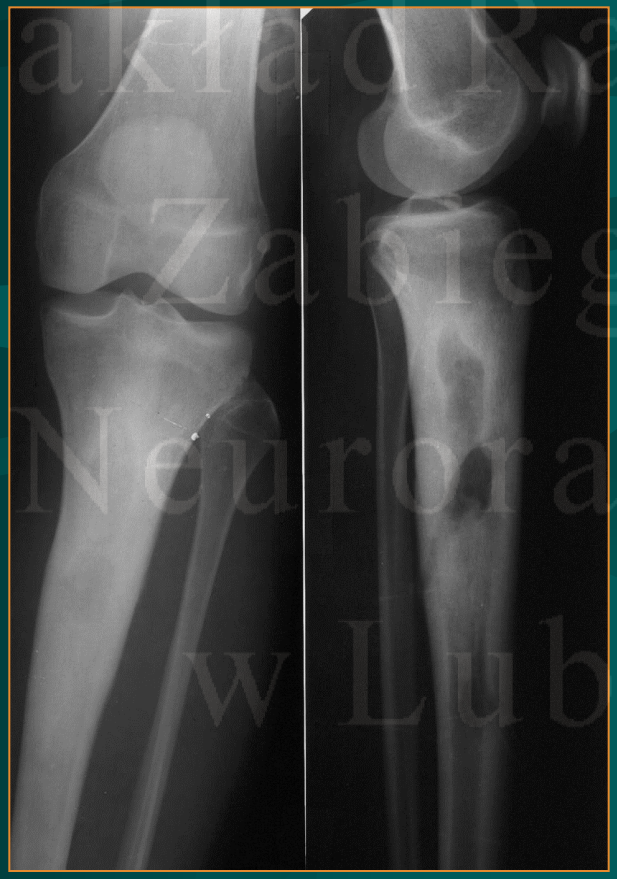

Zakład Radiologii Zabiegowej i Neuroradiologii w Lublinie

Pierwotnie przewlekłe
zapalenie kości

Ropień korowy
Brodiego

zapalenie typu Garre

Zakład Radiologii Zabiegowej i Neuroradiologii w Lublinie

Gruźlica kostno-stawowa

- zapalenie swoiste
- wtórne, krwiopochodne
- przewlekłe

- **Najczęściej umiejscawia się w kręgosłupie:**
  - w odcinku piersiowym
  - obejmuje tarczę międzykręgową i sąsiadujące trzony
  - w tkankach miękkich okołokręgosłupowych
    tzw. ropień zimny
- **Rzadziej inne stawy** (biodrowy, ramienny)
- **Trzony kości długich wyjątkowo** (u dzieci)
- **Objawy rtg:**
  - osteoporoza okołostawowa
  - zwężenie szpary stawowej

Zakład Radiologii Zabiegowej i Neuroradiologii w Lublinie

TBC kręgosłupa

rtg: - klinowe złamanie trzonu kręgu

MR: - zajęcie 2 trzonów i krążka międzykręgowego
- „zimny” ropień opadowy

Zakład Radiologii w Zabiegowej i Neuroradiologii w Lublinie

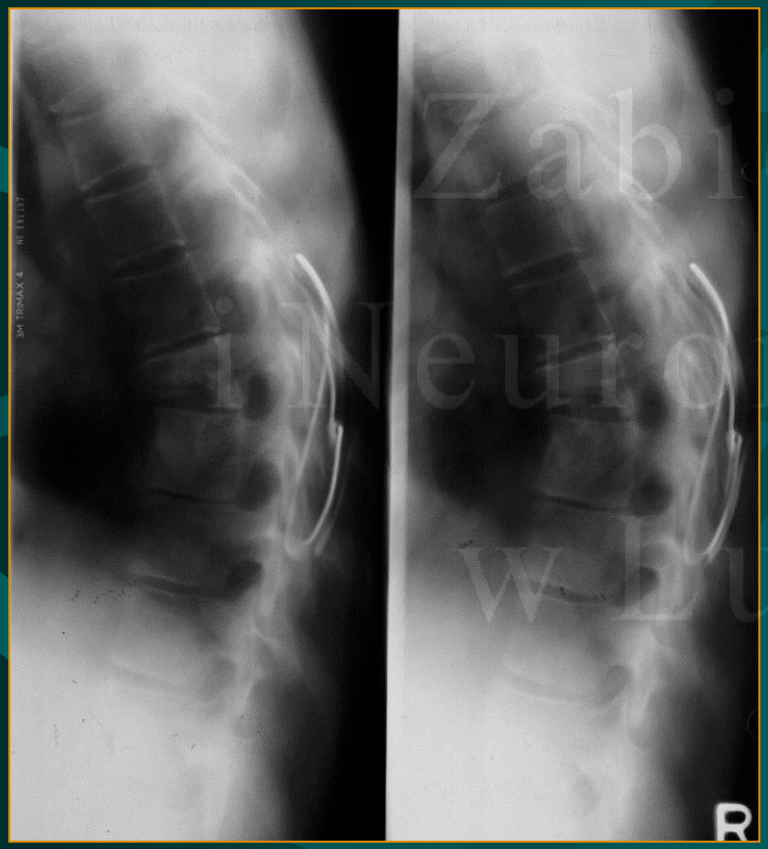

Gruźlica stawu biodrowego

coxitis tuberculosa

Gruźlica stawu ramiennego

caries sicca – martwica sucha

Zakład Radiologii Zabiegowej i Neuroradiologii w Lublinie

Gruźlica kości nadgarstka

Spina ventosa

Zakład Radiologii Zabiegowej i Neuroradiologii w Lublinie

Reumatoidalne zapalenie stawów

polyarthritis chronica progressiva

- Przewlekła, postępująca choroba ogólnoustrojowa o nieznanej etiologii
- Początek choroby może wystąpić w każdym wieku, najczęściej jednak u osób dorosłych z przewagą płci żeńskiej
- Najwcześniej obejmuje stawy rąk i stóp z wyraźną predylekcją do stawów śródręczno-paliczkowych
- Początkiem choroby może być także zapalenie dużego stawu - u dzieci

Rozpoznanie:

- obraz radiologiczny
- (+) odczyn Waalera-Rosego

Zakład Radiologii Szpitalnego w Lublinie

Okresy „radiologiczne” RZS (zdjęcia RTG obu rąk)

I. osteoporoza okołostawowa

II. osteoporoza, zwężenie szpar stawowych

III. j.w. + nadżerki, geody kostne

IV. j.w. + nadwichnięcia łokciowe, przykurcze

V. ankyloza nadgarstka

Zakład Radiologii Zabiegowej i Neuroradiologii w Lublinie

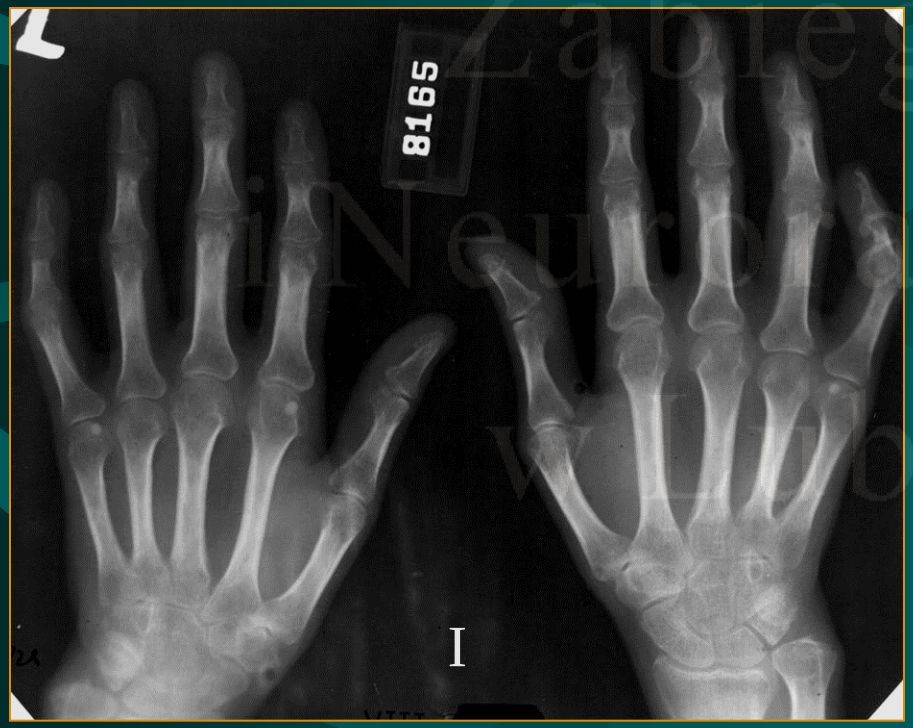

RZS IV-VI okres choroby

- nadwichnięcia łokciowe
- przykurcze
- ankyloza nadgarstka

Zakład Radiologii Zabiegowej i Neuroradiologii w Lublinie

Zmiany zapalne stawów
rola metod obrazowych

- *ocena stopnia wysięku stawowego*
- *ocena stopnia i charakteru przerostu błony maziowej (pogrubienie, przerost kosmkowy, fałdowaty, przerost naciekający - łuszczka)*
- *ocena stanu chrząstki stawowej*
- *ocena kaletek maziowych i przestrzeni płynowych okołostawowych*

Badanie MR – dwufazowe (przed i po podaniu paramagnetyku)

Badanie USG – z zastosowaniem oceny dopplerowskiej (ewentualnie ze środkiem kontrastującym)

Zakład Radiologii Zabiegowej i Neuroradiologii w Lublinie

Zapalenie błony maziowej *synovitis*

USG

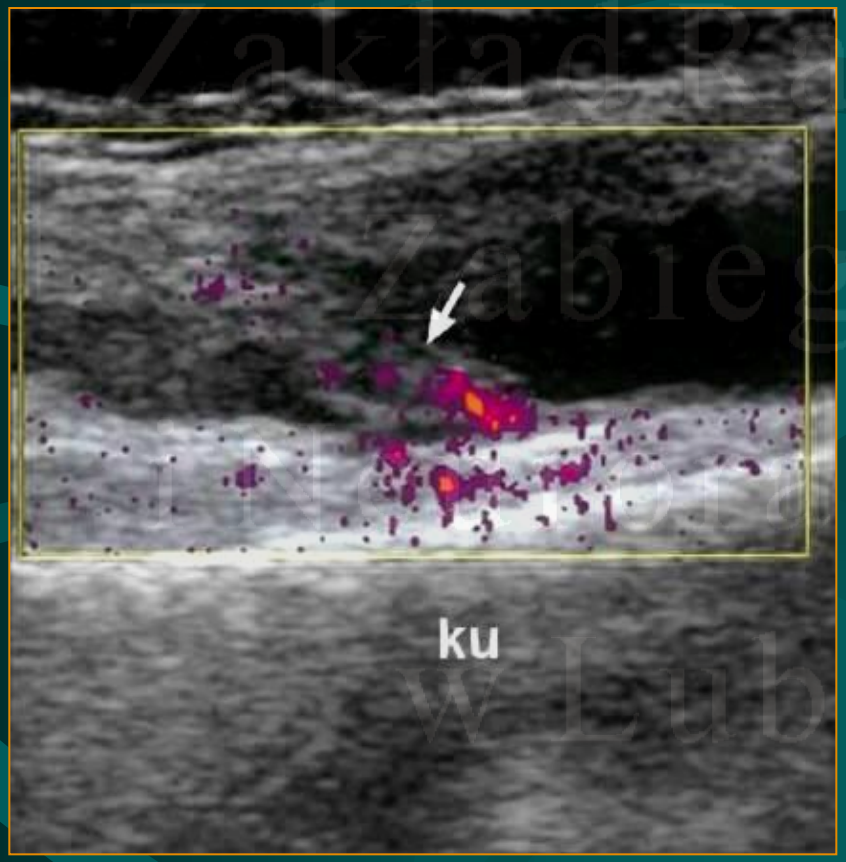

MR

obraz T1-zależny po gad.

Zakład Radiologii Zabiegowej Klinika Radiologii w Lublinie

Zesztywniające zapalenie stawów kręgosłupa – Ch. Bechterewa

Przewlekla i postępująca choroba o nieznanej etiologii
- chorują prawie wyłącznie młodzi mężczyźni

- Zawsze rozpoczyna się zapalenie stawów krzyżowo-biodrowych, które następnie kostnieją *(sacroilitis)*
- Kostnienie więzadeł kręgosłupa i pierścieni włóknistych tarcz międzykręgowych – syndesmofity (kręgi kasetonowe)
- Ujemny odczyn Waalera-Rosego

Zakład Radiologii Zabiegowej i Neuroradiologii w Lublinie

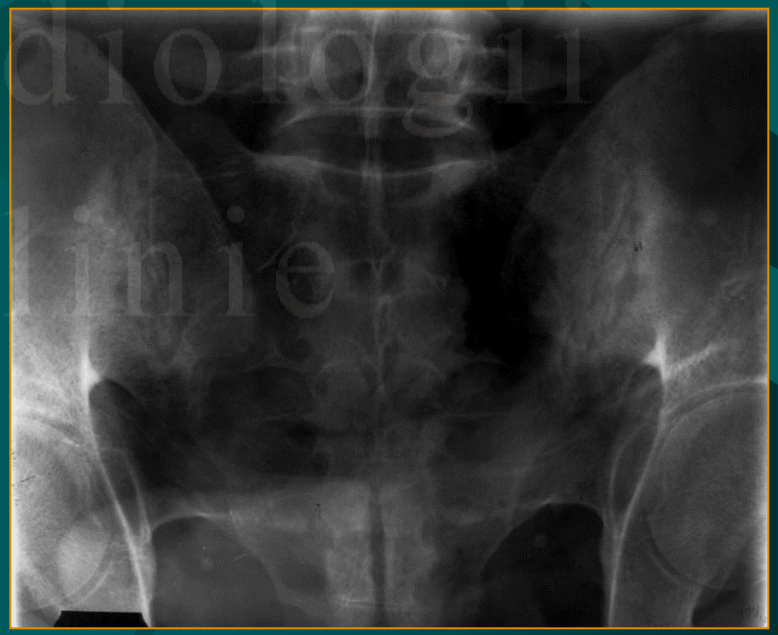

ZZSK – typowe obrazy rtg

syndesmofity - obraz „kija bambusowego”

Zakład Radiologii Zabiegowej i Neuroradiologii w Lublinie

Martwice aseptyczne (jałowe) kości

- Martwica aseptyczna powstaje wskutek znaczącego zmniejszenia unaczynienia kości w wyniku:
  - zakrzepicy, ucisku bądź kurczu naczyń, urazu itp.
  - bez udziału czynnika infekcyjnego
- Występuje głównie u dzieci i osób młodych, także u sportowców
- Początkowo w obrazie radiologicznym widoczne są dyskretne cechy osteoporozy i torbielki podkorowe
  - obrazy RTG zmian późnych są zróżnicowane

Rozpoznanie:* *kliniczne i radiologiczne

- w okresie wczesnym duża wartość badania MR i scyntygrafii

Zakład Radiologii Zabiegowej i Neuroradiologii w Lublinie

Choroba Perthesa

martwica jałowa głowy kości udowej

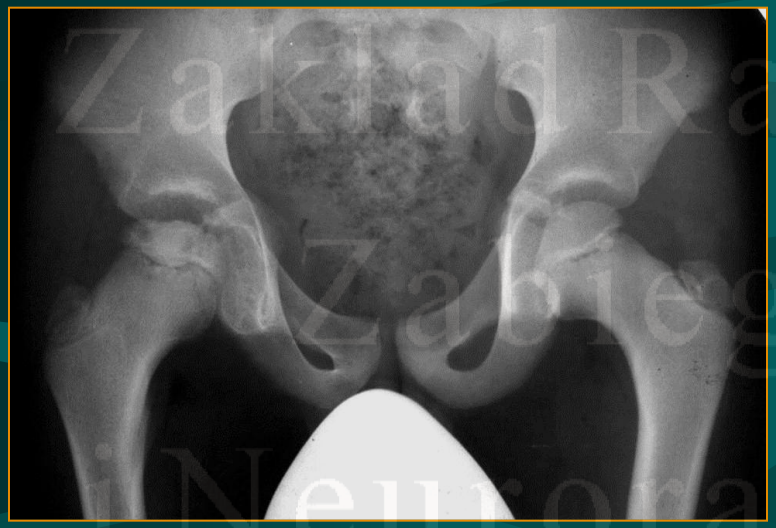

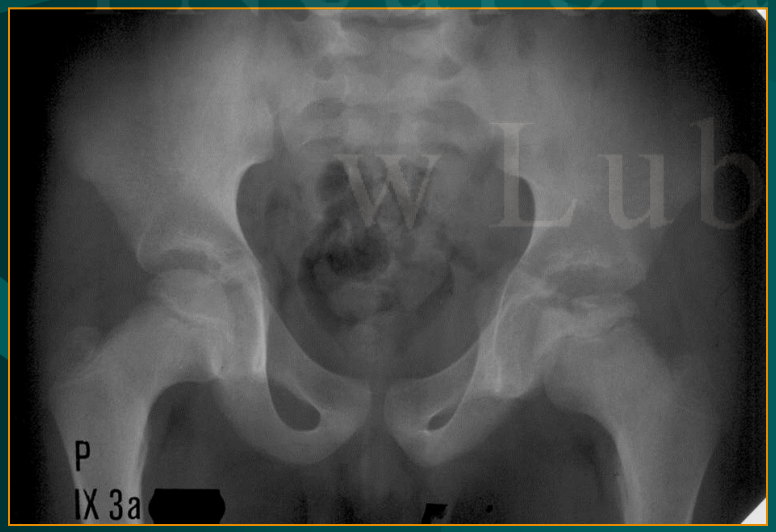

Zakład Radiologii Zabiegowej i Neuroradiologii w Lublinie

Choroba Köhlera

martwica kości łódkowatej stępu

Choroba Kienböcka

martwica kości księżycowatej

Zakład Radiologii
Zabiegowej
i Neuroradiologii
Dziecięcej
w Lublinie

Choroba Scheuermanna

martwica jałowa
blaszek granicznych
trzonów kręgów

⬇

guzki Schmorla

Zakład Radiologii Zabiegowej i Neuroradiologii w Lublinie

Osteochondrosis dissecans - choroba Königa

zapalenie / martwica kostno-chrzęstna oddzielająca

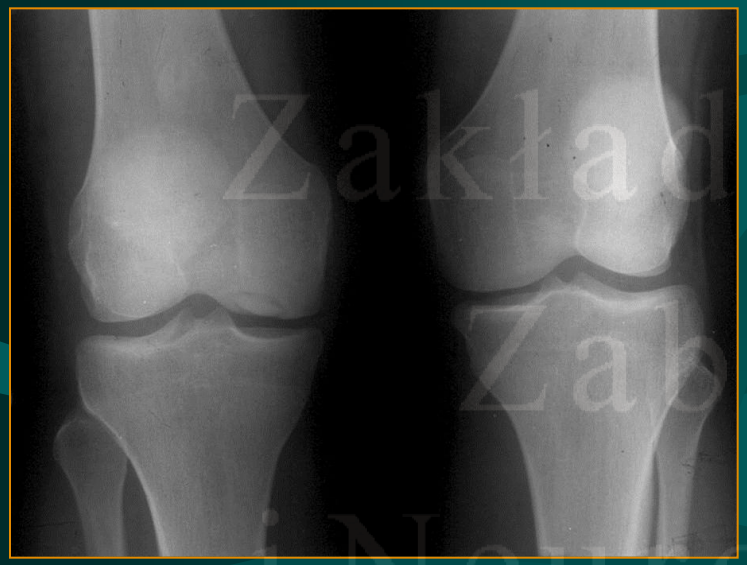

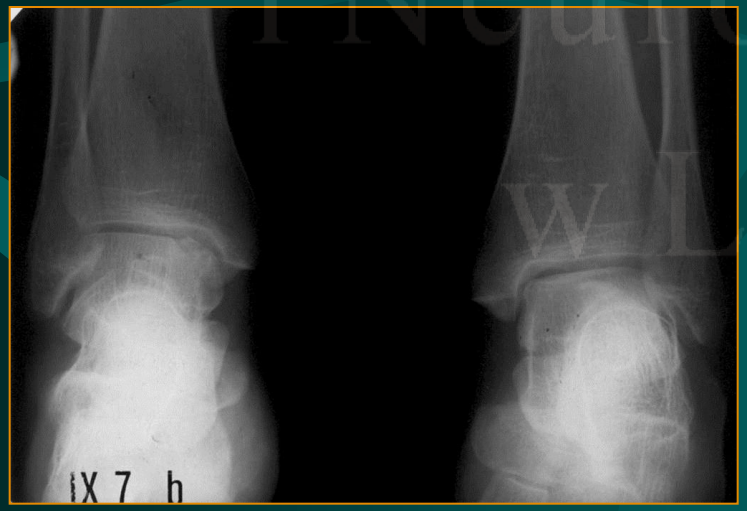

I°

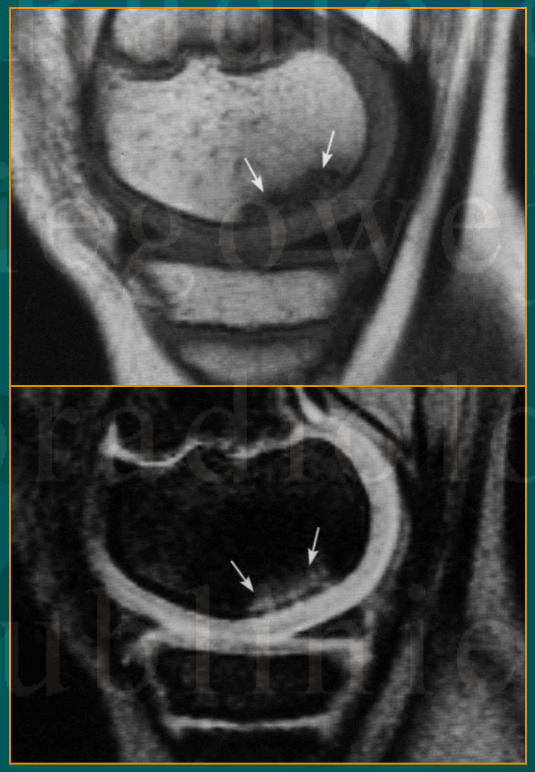

II°

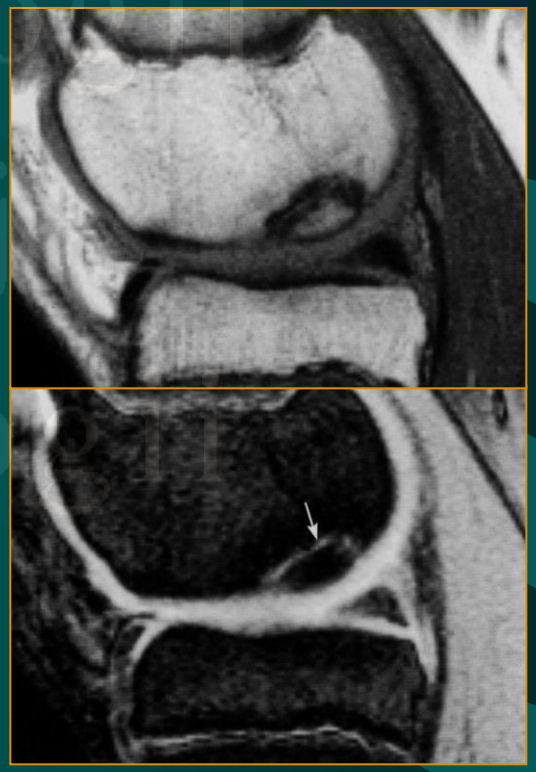

Zakład Radiologii Zabiegowej i Neuroradiologii w Lublinie

Osteonekroza
pourazowa

Martwica niedokrwienna
głowy lewej kości udowej

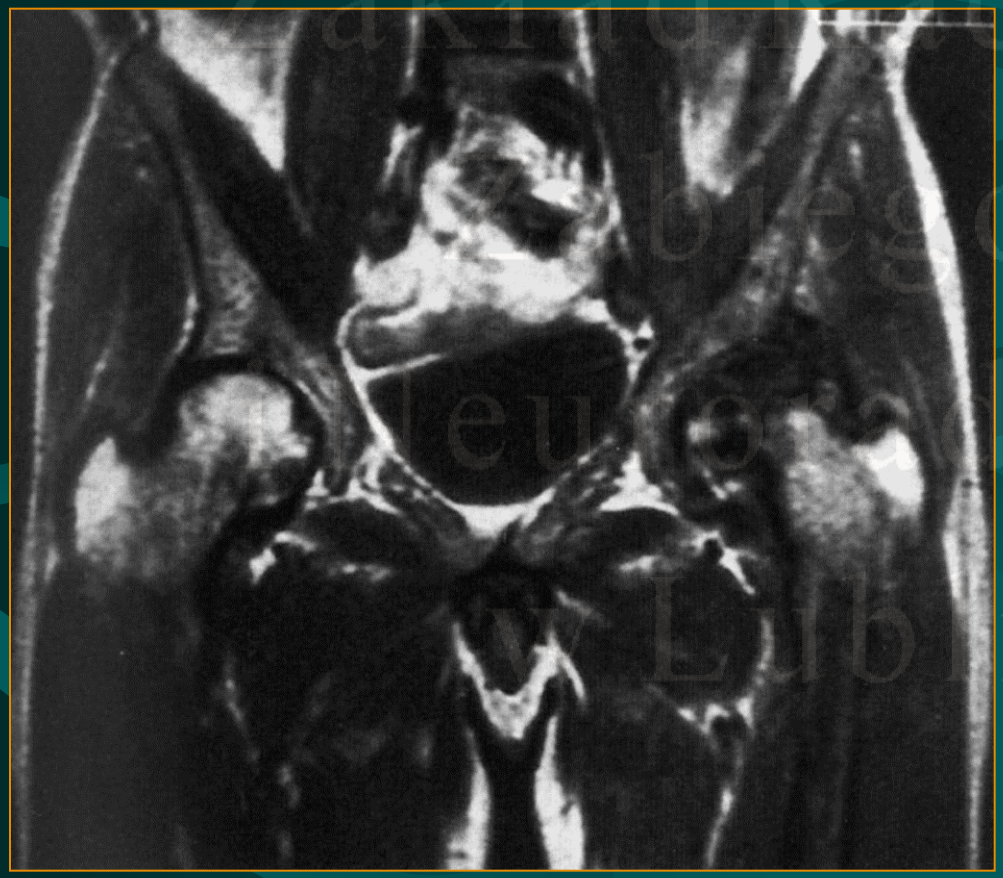

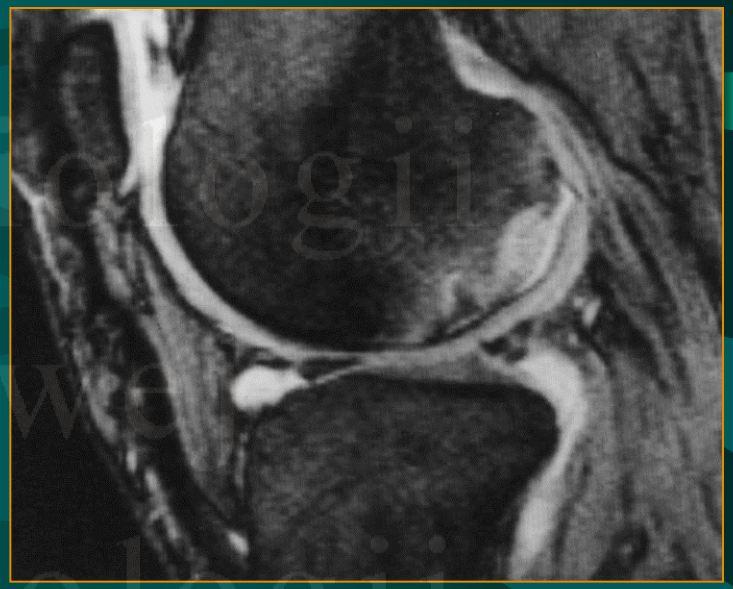

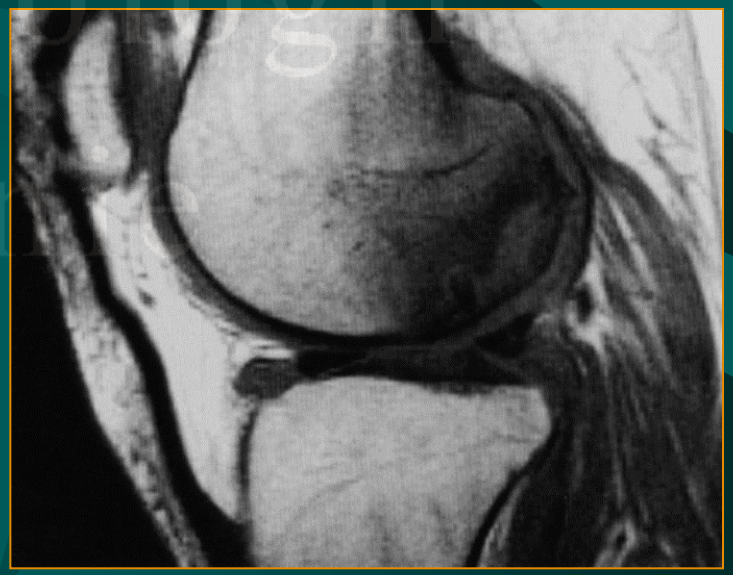

Zakład Radiologii
Szpitala Wojewódzkiego
Kolejowego
w Lublinie

Akromegalia

nadmierne wydzielanie hormonu wzrostu

najczęściej gruczolak kwasochłonny przysadki

Choroba Recklinghausena

pierwotna nadczynność przytarczyc

najczęściej spowodowana łagodnym grzuczolakiem

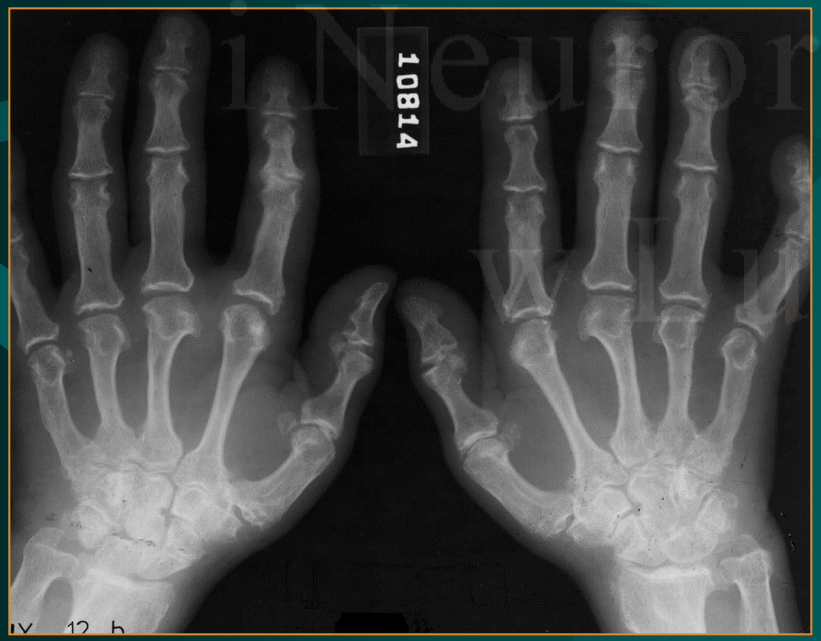

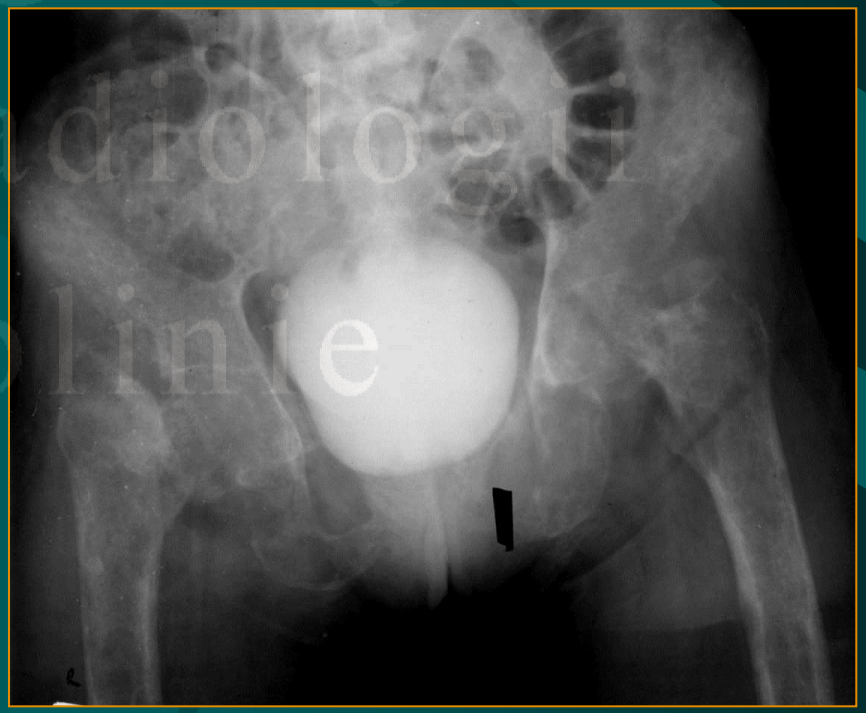

Zakład Radiologii Zabiegowej i Neuroradiologii w Lublinie

Krzywica - osteomalacja

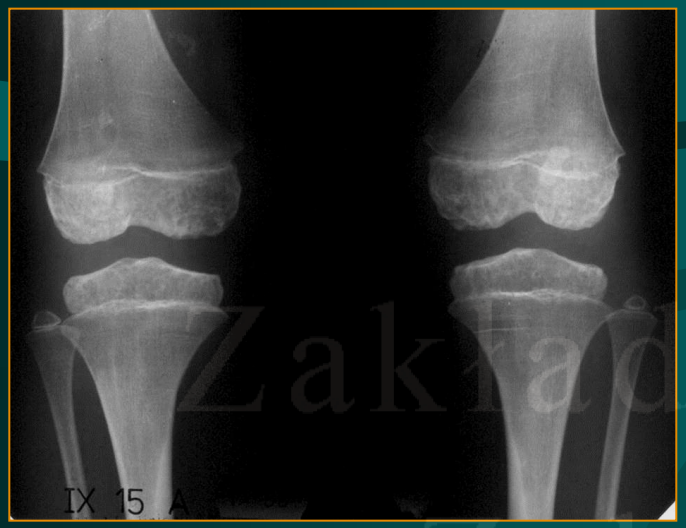

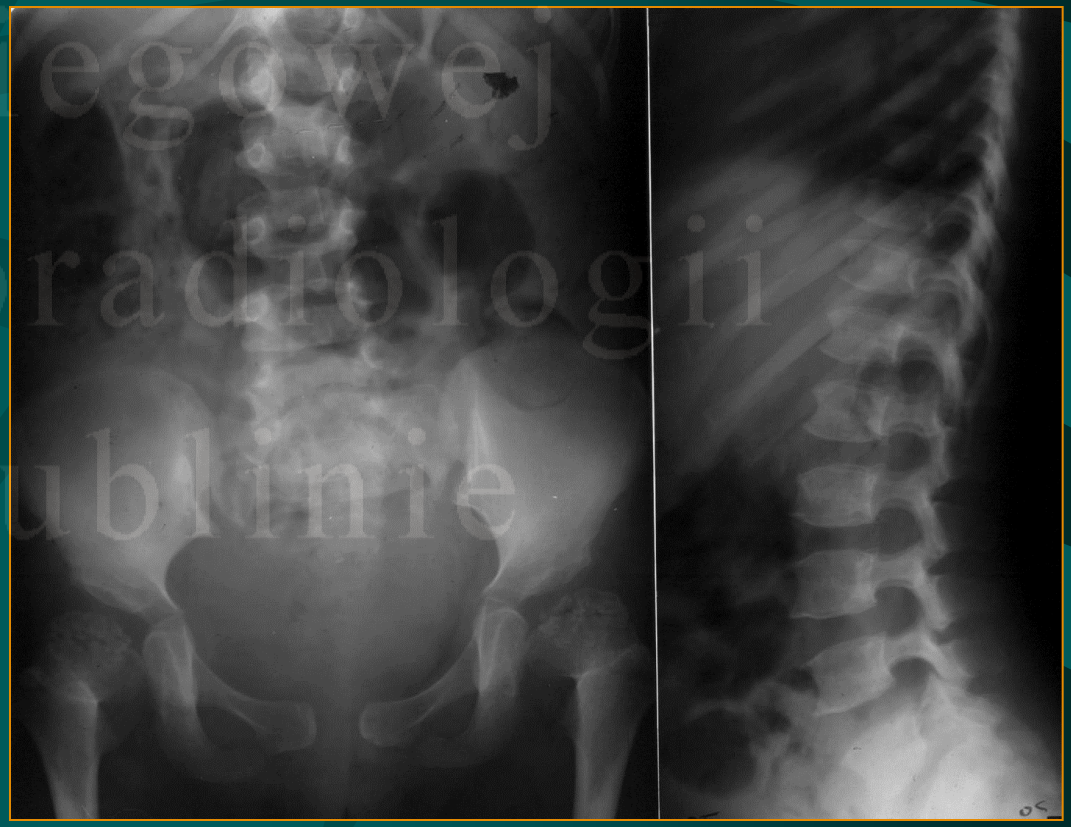

Zakład Radiologii Zabiegowej i Neuroradiologii w Lublinie

Choroba zwyrodnieniowa kości i stawów

- Obejmuje wszystkie elementy stawu: chrząstkę, błonę maziową, torebkę stawową i podchrzęstną strefę kości
- Wczesnym objawem radiologicznym artrozy jest zwężenie szczeliny stawowej odpowiadające degeneracji chrząstki
- W miarę postępu choroby pojawia się zagęszczenie (sklerotyzacja) podchrzęstnej kości, zmiany wytwórcze (osteofity), a w zaawansowanych przypadkach także geody

Zakład Radiologii Klinicznej i Neuroradiologii w Lublinie

Rola badań obrazowych

- *ocena stanu chrząstki stawowej*
- *ocena zmian wytwórczych*
- *ocena nadżerek i torbieli podchrzęstnych*
- *ocena ewentualnych uszkodzeń części miękkich*
- *ocena obrzęku szpiku*

Choroba zwyrodnieniowa kręgosłupa *spondyloarthrosis*

najczęściej występująca choroba zwyrodnieniowa u ludzi !!!

Zakład Radiologii
Zabiegowej
i Neuroradiologii
w Lublinie

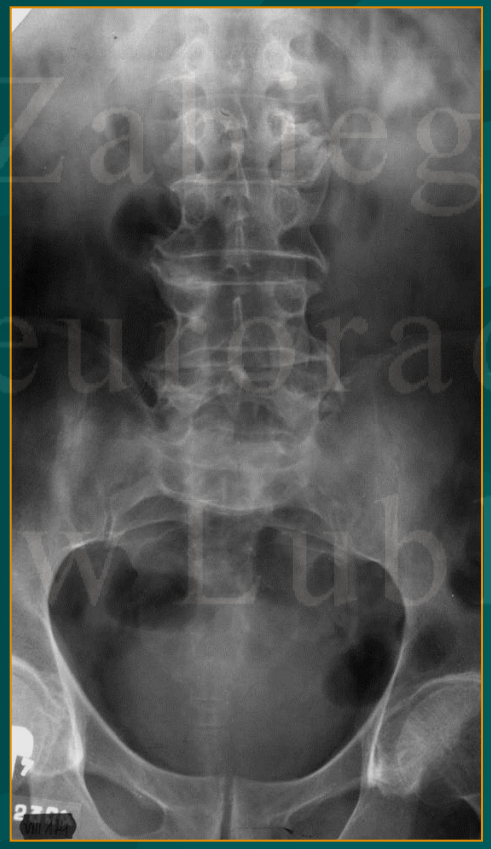

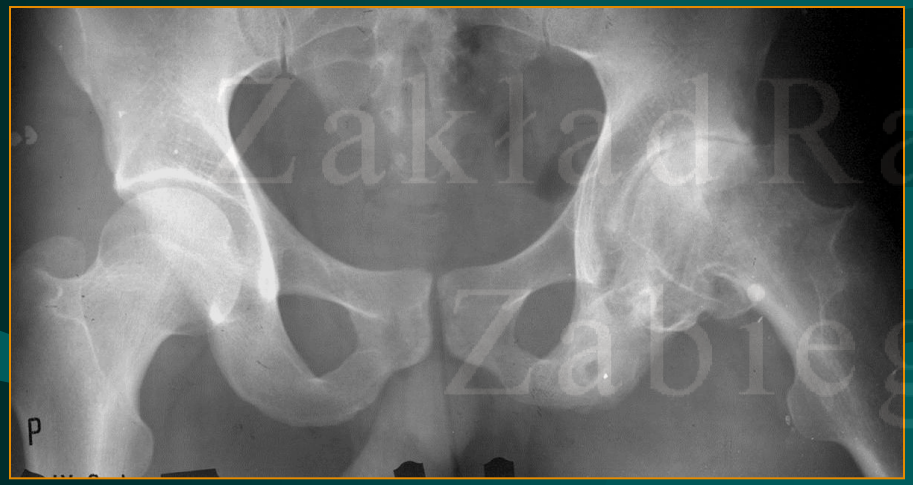

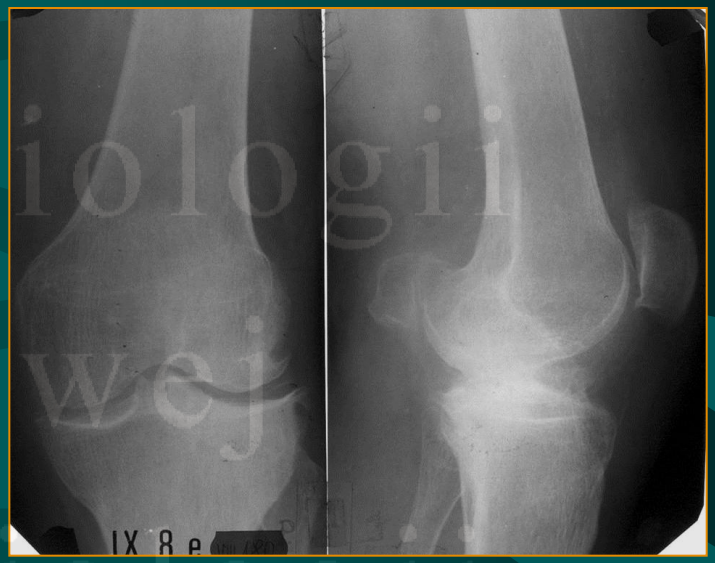

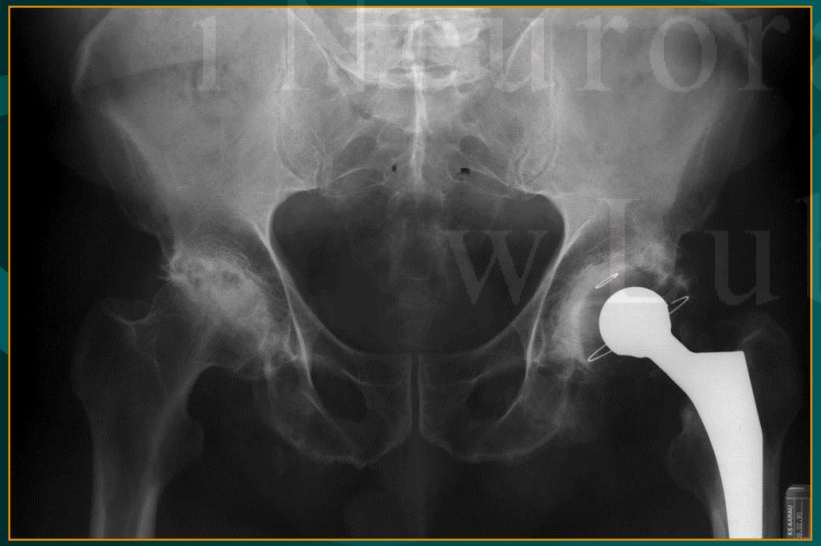

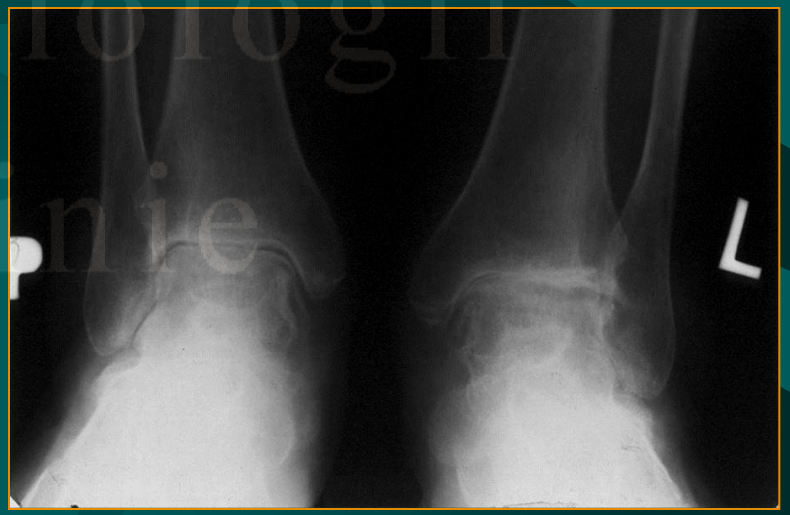

Zakład Radiologii Zabiegowej i Neuroradiologii w Lublinie

Prawidłowa chrząstka rzepki

Chondromalacja rzepki IV°

Zakład Radiologii Zabiegowej i Neuroradiologii w Łodzinie

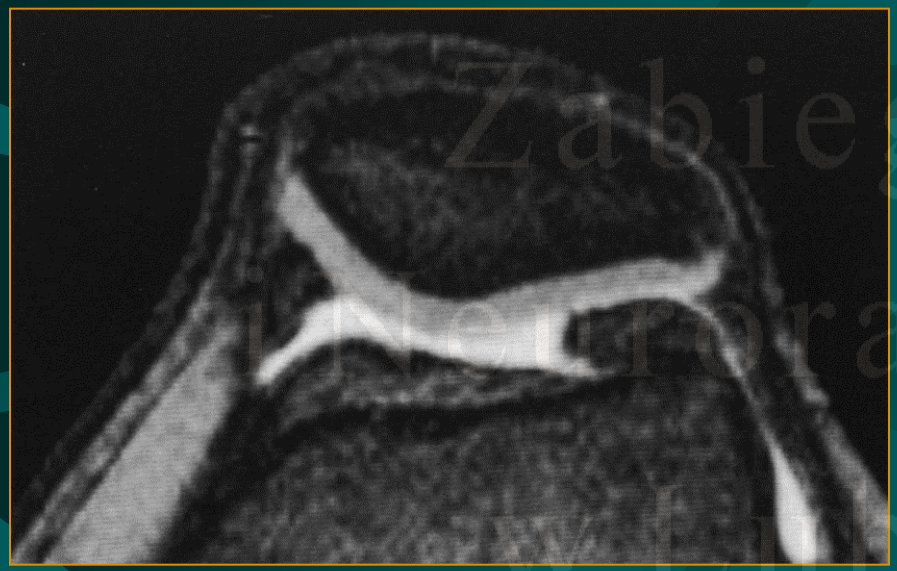

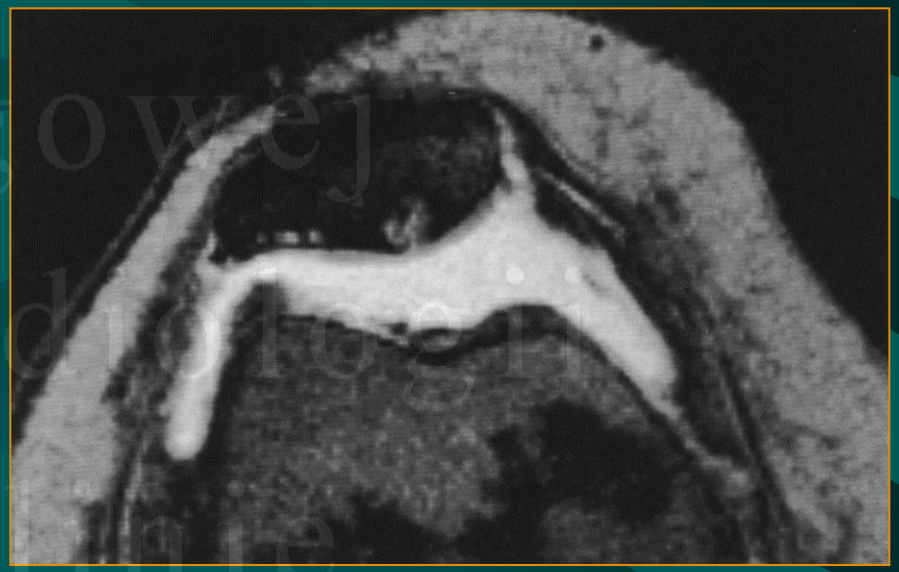

obrazy MR T2-zależne

Gonartroza

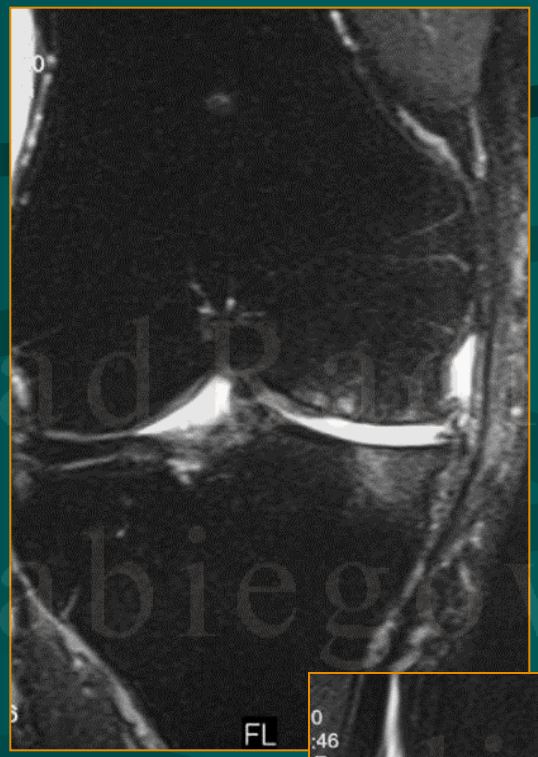

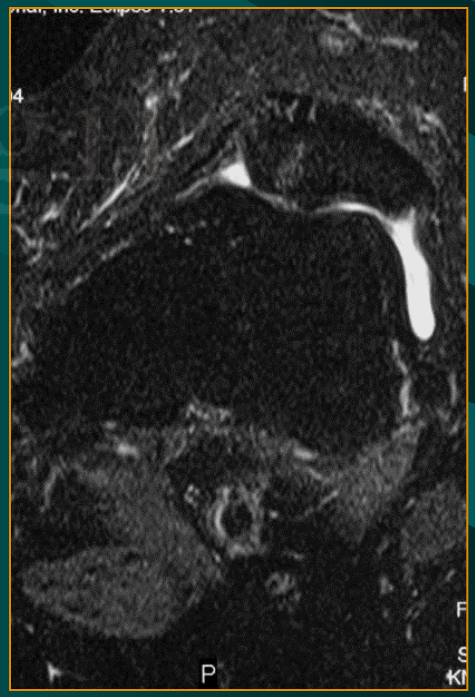

obraz T2-zależny (FatSat)

Zakład Radiologii Zabiegowej i Neuroradiologii w Lublinie

Artropatie neurogenne

- Tzw. stawy Charcota
  w przebiegu chorób układu nerwowego
  - syringomielia
  - wiąd rdzenia
  - cukrzyca
- We wczesnym okresie przypominają zmiany zwyrodnieniowe
- Z czasem dochodzi
  do zniszczenia stawów
  „rumowisko kostne”

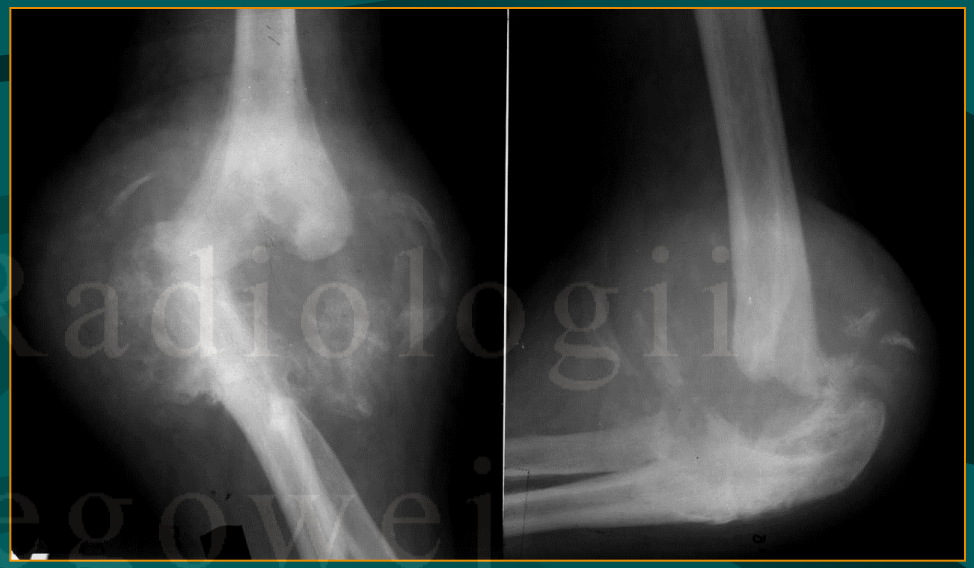

Zakład Radiologii Zabiegowej i Neuroradiologii w Lublinie

Nowotwory kości i zmiany nowotworopodobne

Klasyfikacja guzów kości:

I. Nowotwory wytwarzające kość:

Łagodne **kostniak, kostniak zarodkowy, kostniak kostnawy**

Złośliwe **mięsak kostny, mięsak przykorowy**

II. Nowotwory wytwarzające chrząstkę:

Łagodne **chrzęstniak, kostniakochrzęstniak, chrzęstniak zarodkowy, chrzęstniakowłókniak śluzowy**

Złośliwe **chrzęstniakomięsak, chrzęstniakomięsak przykorowy, chrzęstniakomięsak mezenchymalny**

III. Guz olbrzymiokomórkowy

IV. Nowotwory szpiku kostnego

mięsak Ewinga, mięsak siateczkowy, mięsak limfatyczny, szpiczak

Zakład Radiologii Zabiegowej i Neuroradiologii w Lublinie

V. Nowotwory tkanki naczyniowej

Łagodne **naczyniak krwionośny, naczyniak limfatyczny, kłębczak**

Pośredniej złośliwości **naczyniak śródbłonkowy, przybłoniak**

Złośliwe **mięsak naczyniowy**

VI. Inne nowotwory tkanki łącznej

Łagodne **włókniak powięziowy, tłuszczak**

Złośliwe **włókniakomięsak, tłuszczakomięsak, mięsak niezróżnicowany**

VII. Inne nowotwory kości

struniak, szkliwiak kości długich, osłoniak, nerwiakowłókniak

VIII. Nowotwory niesklasyfikowane

IX. Zmiany nowotworopodobne kości

torbiel samotna i tętniakowata kości, torbiel, torbiel śródkostna, ubytek włóknisty kości, włókniak niekostniejący, ziarniniak kwasochłonny, dysplazja włóknista kości, kostniejące zapalenie mięśni, guz brunatny

X. Nowotwory przerzutowe

Zakład Radiologii Zabiegowej i Neuroradiologii

Charakterystyka obrazowa stopnia złośliwości guzów kości

Zmiany łagodne

- geograficzne niszczenie kości
  „gładkie obrysy”
- rąbek osteosklerotyczny
- brak strefy przejściowej
- tworzenie kości „prawidłowej”

Zmiany złośliwe

- niszczenie kości permeacyjne
  „kość wyjedzona przez mole”
- brak rąbka osteosklerotycznego
- wyraźna strefa przejściowa
- wyraźne odczyny okostnowe

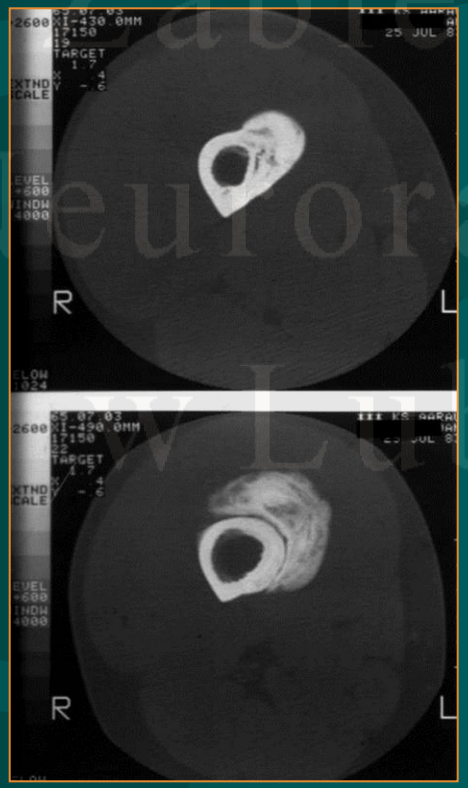

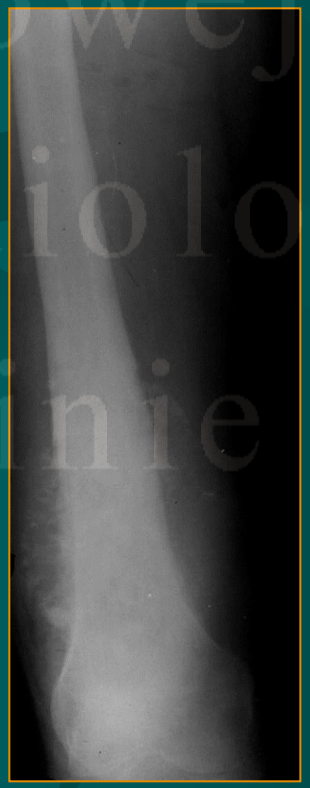

Zakład Radiologii Zabiegowej i Neuroradiologii w Lublinie

Kostniak *osteoma*

- **w każdym wieku**
- **często w kościach czaszki** (zatoki)
- **gładkie obrysy**
- **jednorodne wysycenie**

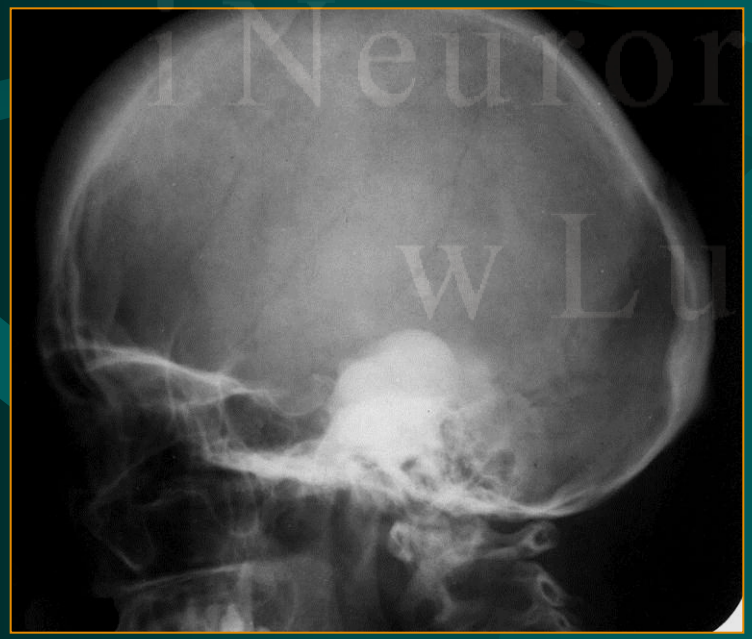

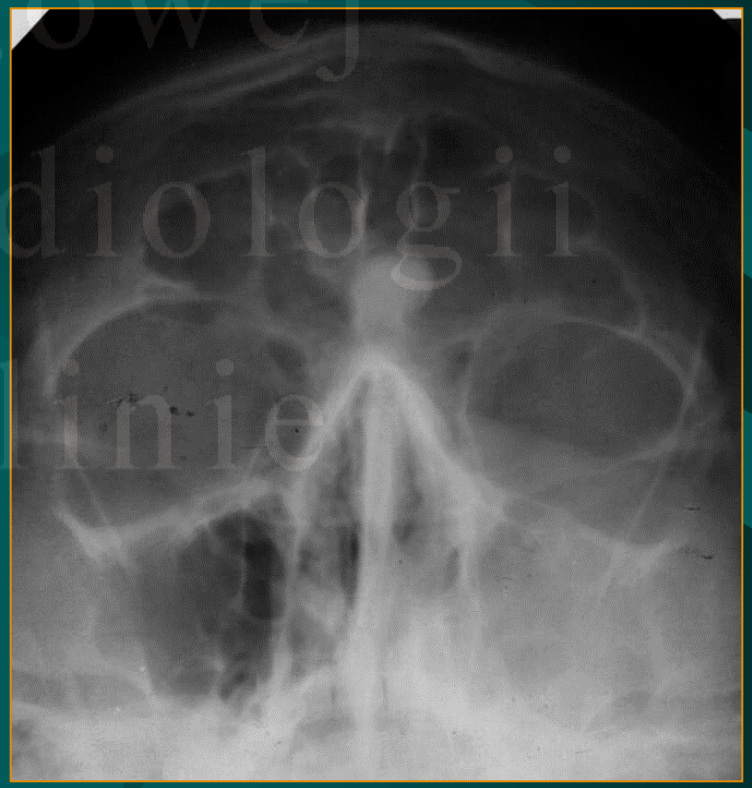

Zakład Radiologii Zabiegowej i Neuroradiologii w Lublinie

Kostniak kostnawy

osteoid osteoma

- młodzi chorzy do roku życia
- na granicy trzonu i przynasady
- jamka z rąbkiem osteosklerotycznym
- możliwy odczyn okostnowy

Zakład Radiologii Zabiegowej i Neuroradiologii w Lublinie

Mięsak kostny *osteosarcoma*

- młodzi chorzy 10-30 rok życia
- na granicy trzonu i przynasady
- bogate unaczynienie
- wyraźne odczyny okostnowe
- guz w tkankach miękkich

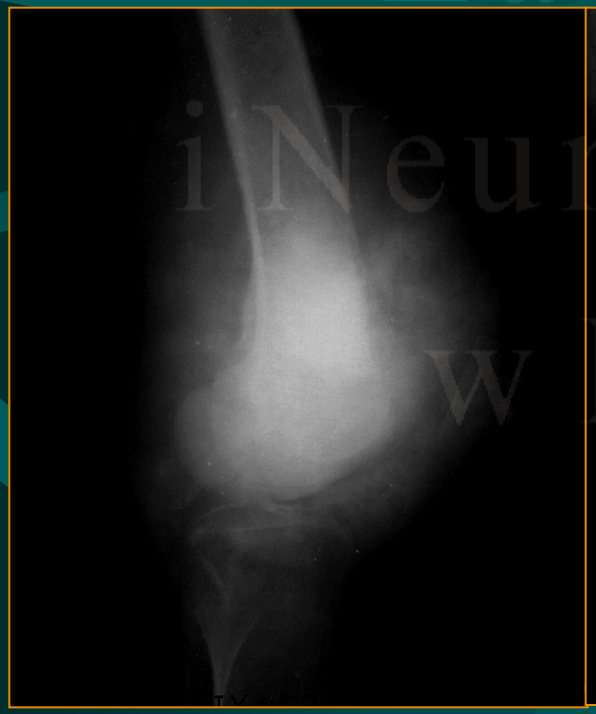

Zakład Radiologii Zabiegowej i Neuroradiologii w Lublinie

Osteosarcoma – typowa lokalizacja i obrazy

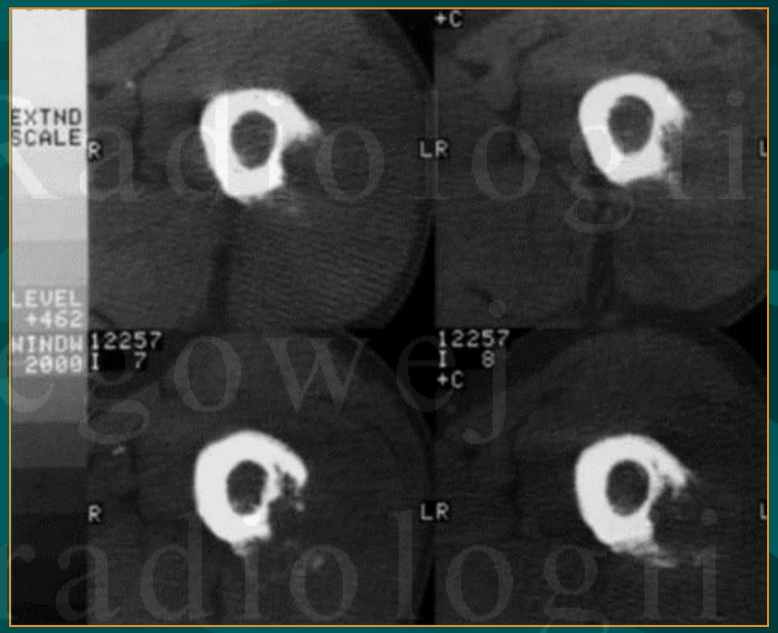

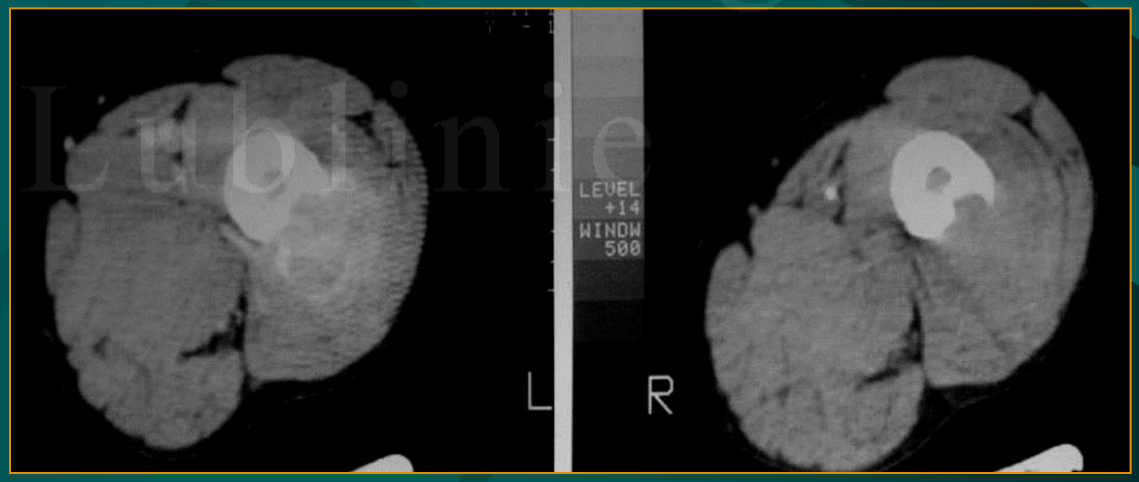

Zakład Radiologii Zabiegowej i Neuroradiologii w Lublinie

przykorowy

Zakład Radiologii Zabiegowej i Neuroradiologii w Lublinie

Mięsak kostny

MR

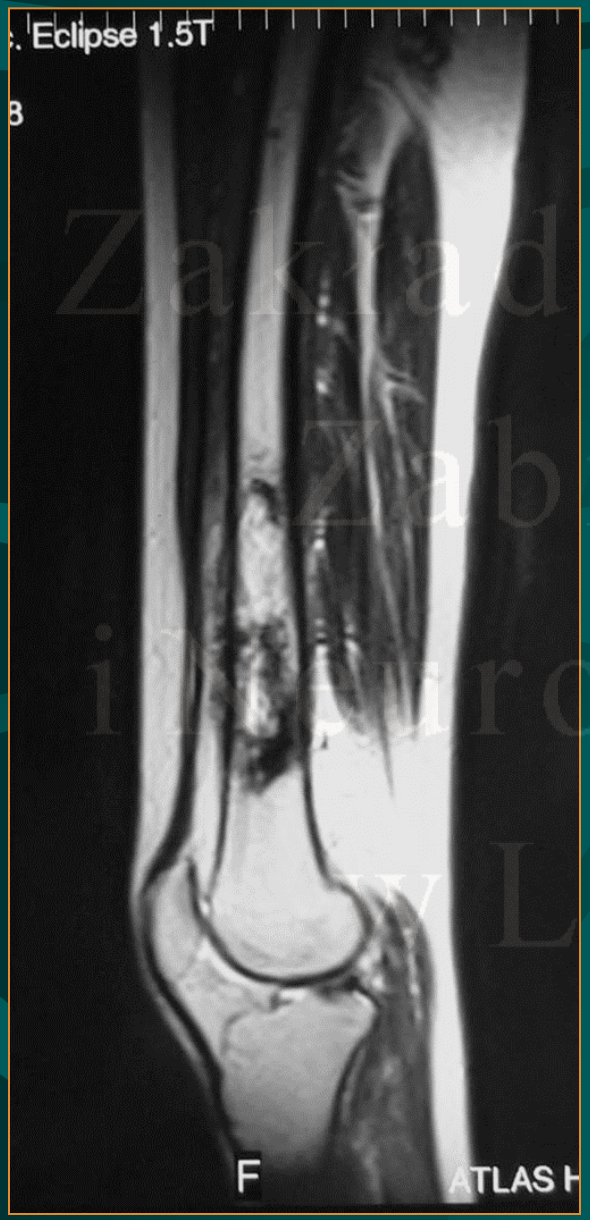

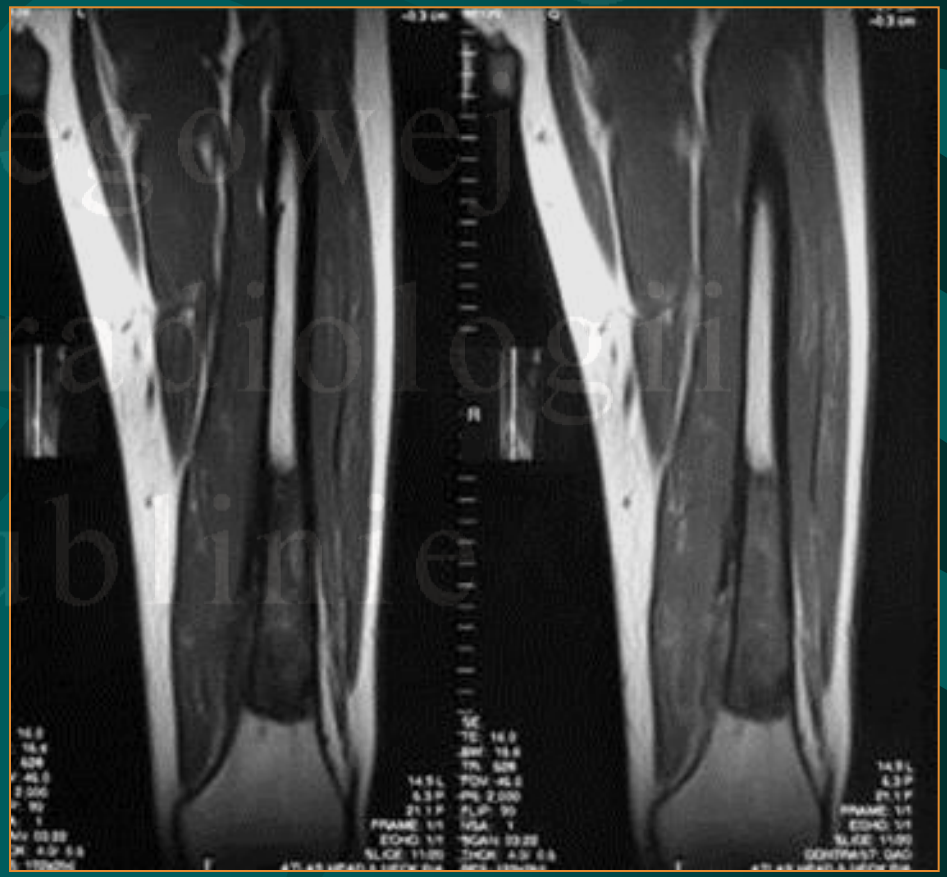

Zakład Radiologii Zabiegowej i Neuroradiologii w Lublinie

Kostniakochrzęstniaki

wyrośla chrzęstno-kostne

- młodzi chorzy 10-30 rok życia
- trzony i przynasady kości długich
- gładkie obrysy tworzonej kości
- bez odczynów okostnowych

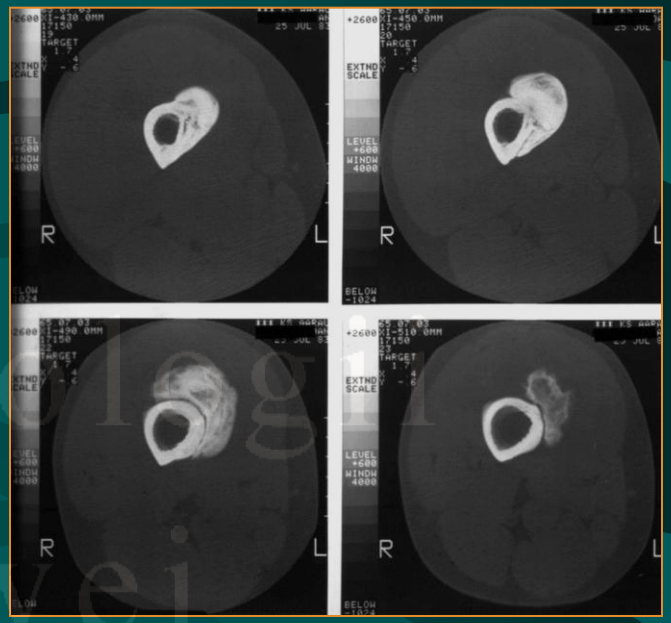

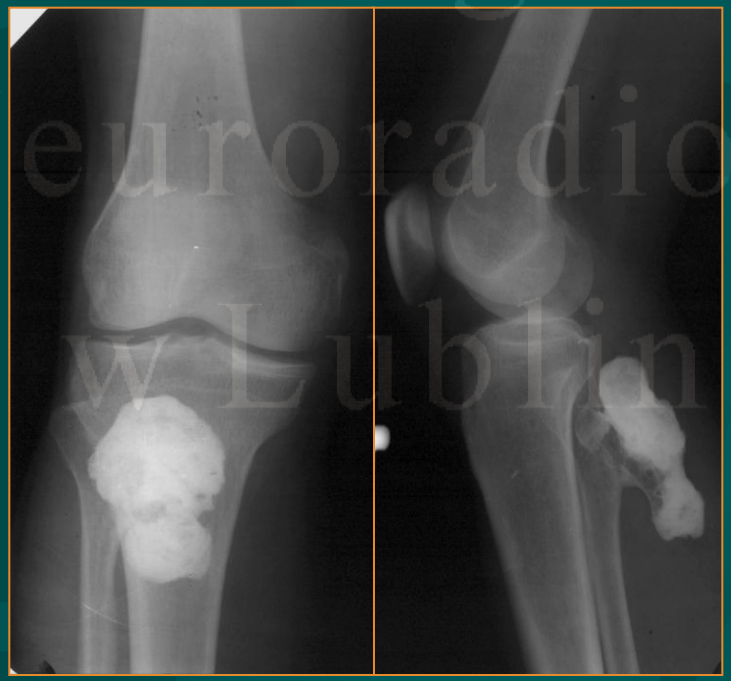

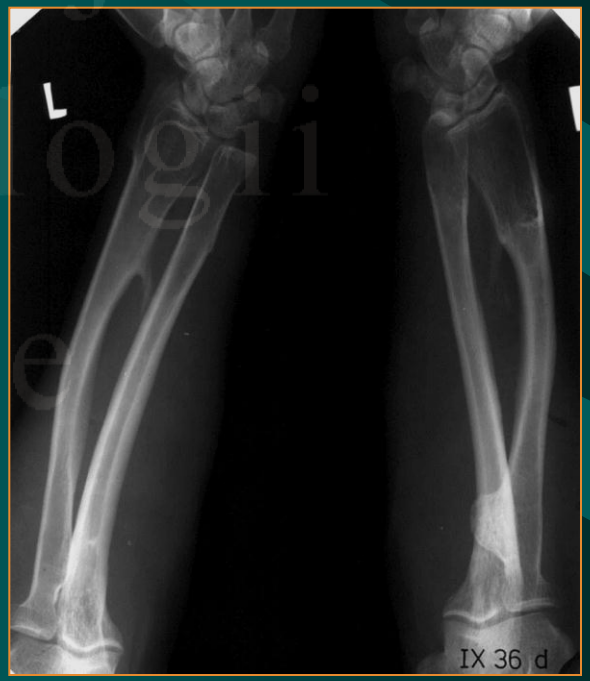

Zakład Radiologii Zabiegowej i Neuroradiologii w Lublinie

Chrzęstniak śródkostny

chondroma

- dorośli 20-40 rok życia
- przynasady i nasady kości długich
- kości rąk i stóp
- wyraźny rąbek osteosklerotyczny
- mnogie chrzęstniaki – Choroba Olliera

Zakład Radiologii Zabiegowej i Neuroradiologii w Lublinie

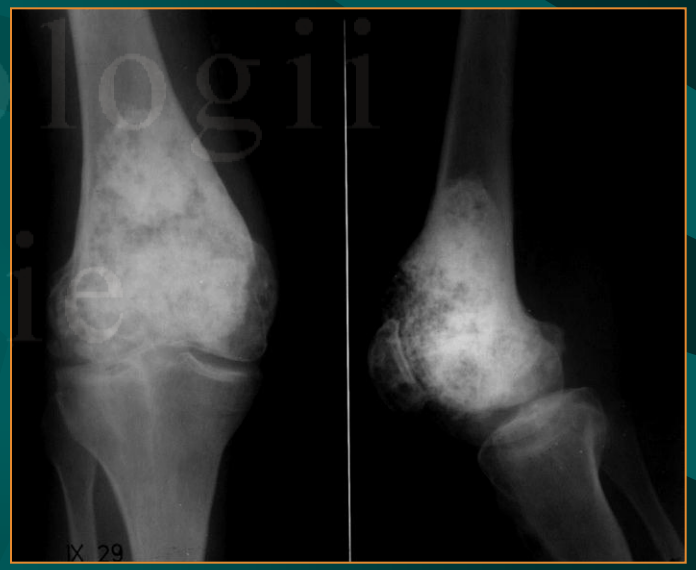

Chrzęstniakomięsak

chondrosarcoma

- starsi chorzy po 40 roku życia
- często obręcz barkowa i miedniczna
- przynasady kości długich
- różnorodna grupa - morfologicznie
- duży guz w tkankach miękkich

Zakład Radiologii Zabiegowej i Neuroradiologii w Lublinie

Guz olbrzymiokomórkowy

osteoclastoma

- dorośli 20-40 rok życia
- nasady kości długich
- rozprężający wzrost
- miejscowo złośliwy
- odczyny okostnowe
- guz w tkankach miękkich

Zakład Radiologii Zabiegowej i Neuroradiologii w Lublinie

Mięsak Ewinga

sarcoma Ewing

- dzieci i młodzież - do 20 roku życia
- w trzonach kości długich
- igiełkowate odczyny okostnowe
- guz w tkankach miękkich

Zakład Radiologii Zabiegowej i Neuroradiologii w Lublinie

Włókniakomięsak *fibrosarcoma*

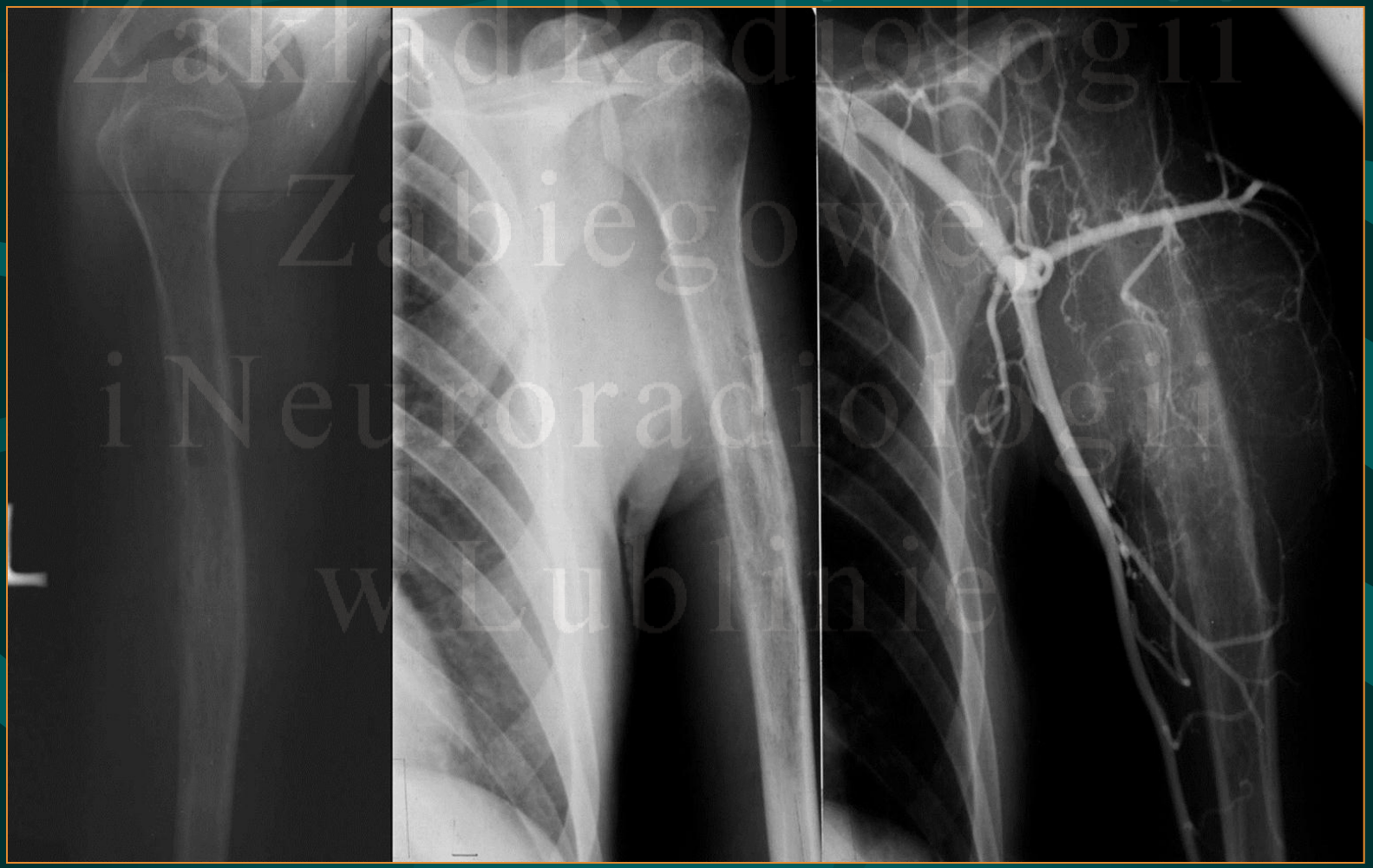

Zakład Radiologii Zabiegowej i Neuroradiologii w Lublinie

Chłoniaki kości

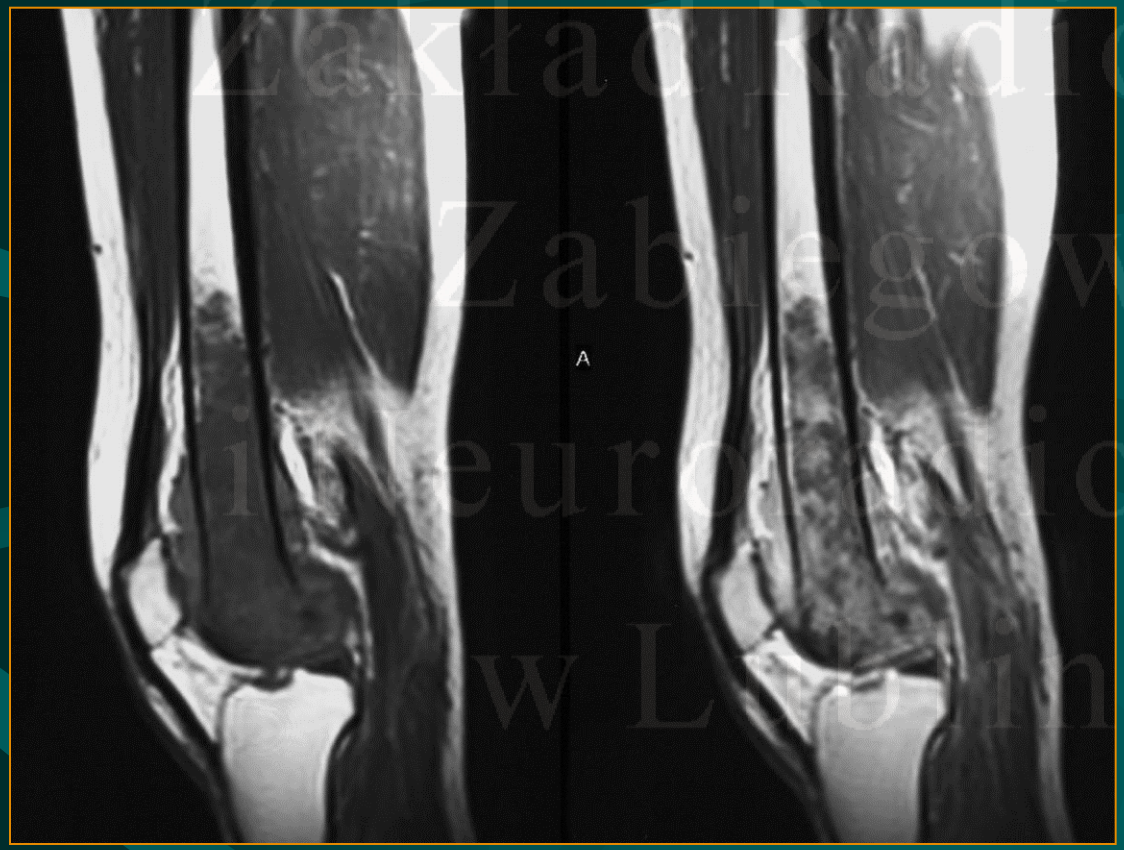

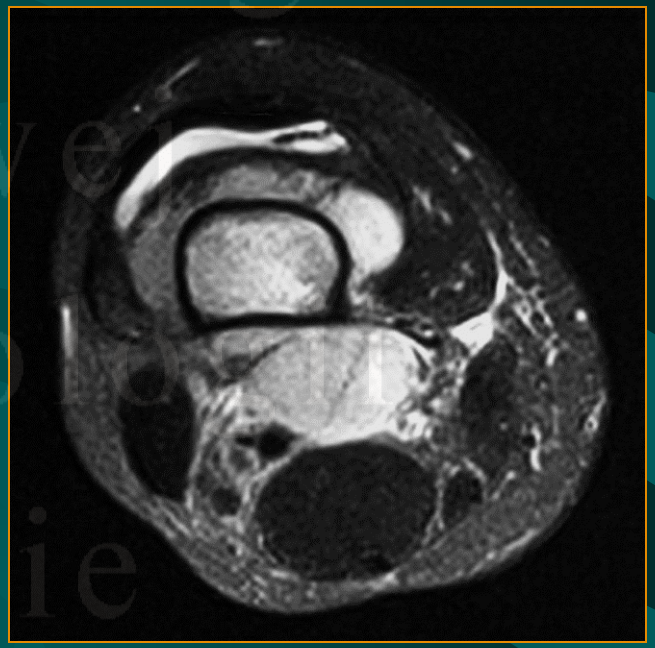

Obrazy MR T1-zależne

silne, niejednorodne wzmocnienie kontrastowe po podaniu paramagnetyku

Zakład Radiologii
Zabiegowej
i Neuroradiologii
w Łodzi

Szpiczak mnogi

myeloma multiplex

- **głównie chorzy po 40 roku życia**
- **kości płaskie** (czaszka, łopatki, miednica)
- **mnogie ogniska osteolityczne**
- **gładkie obrysy, różne rozmiany**

Zakład Radiologii Zabiegowej i Neuroradiologii w Lublinie

Naczyniaki i tłuszczaki kości

- starsi chorzy - po 40 rok życia
- trzony kręgów, kości płaskie
- cechy łagodnych zmian kości

Zakład Radiologii Zabiegowej i Neuroradiologii w Lublinie

Torbiele kości

- chorzy w 20-30 roku życia
- przynasady kości długich
- cechy łagodnych zmian kości
- częste złamania patologiczne

Zakład Radiologii Zabiegowej i Neuroradiologii w Lublinie

Torbiel tętniakowata

Torbiel samotna

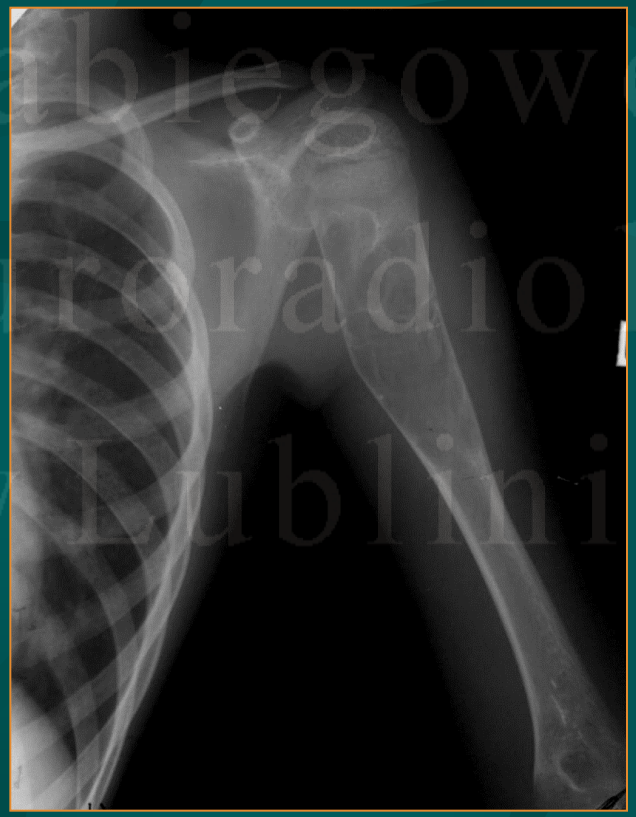

Włókniaki niekostniejące

- młodzi chorzy do 20 rok życia
- trzonu i przynasada kości długich
- ubytek kostny / przegrody
- rąbek ostesklerotyczny

Zakład Radiologii Zabiegowej i Neuroradiologii w Lublinie

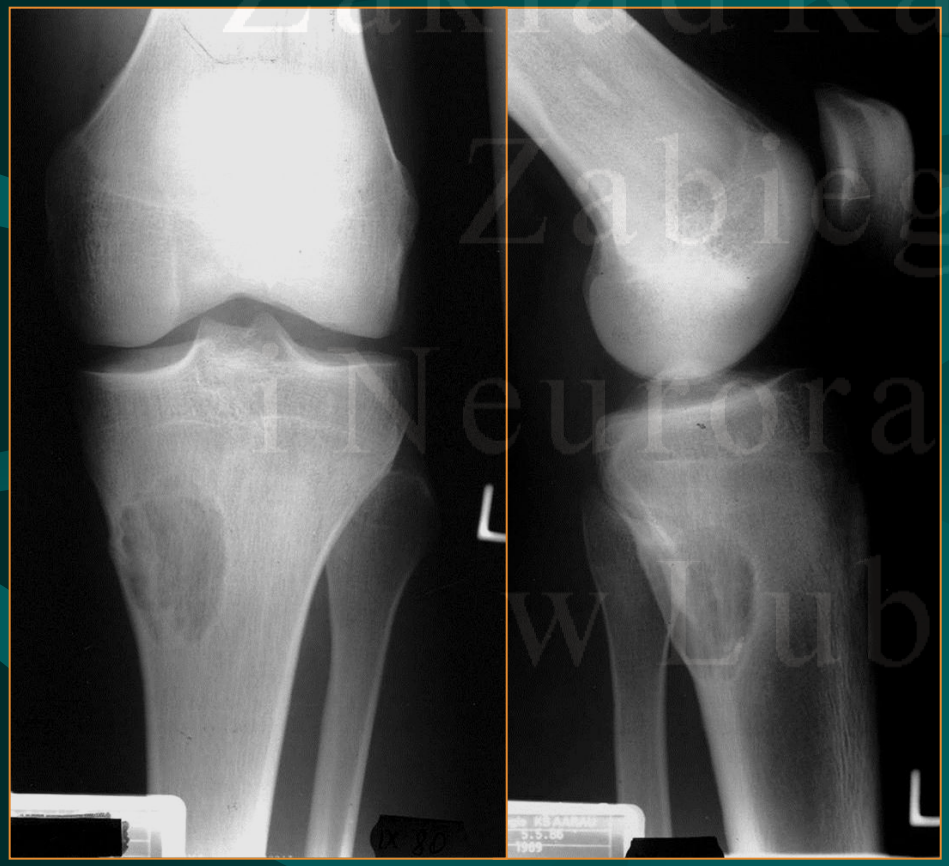

Inne, rzadsze zmiany guzopodobne kości

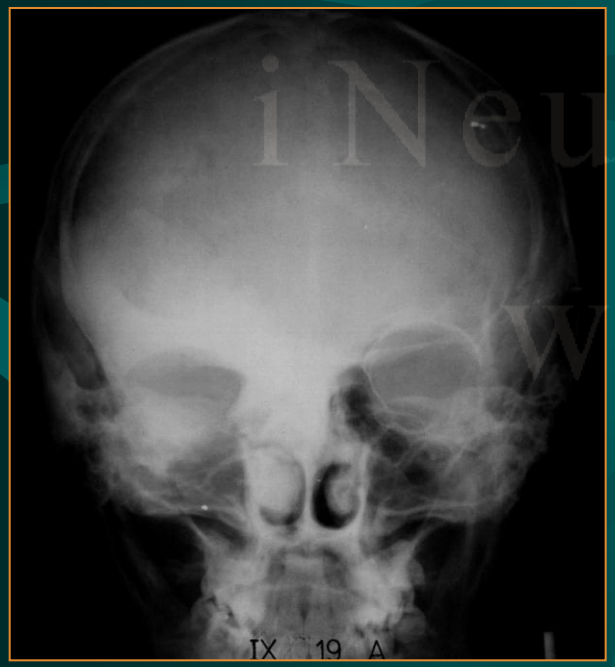

Dysplazja włóknista kości „czaszka lwia”

Zakład Radiologii Zabiegowej i Neuroradiologii w Lublinie

Przerzuty do kości

- osteolityczne
- osteosklerotyczne
- mieszane

- rak sutka
- rak prostaty
- rak płuca
- rak nerki
- rak tarczycy

Zakład Radiologii Zabiegowej
Pracownia Radiologii Zabiegowej w Lublinie

Przerzuty mogą zająć każdą kość

częsta lokalizacja w kręgosłupie !!! – złamania patologiczne

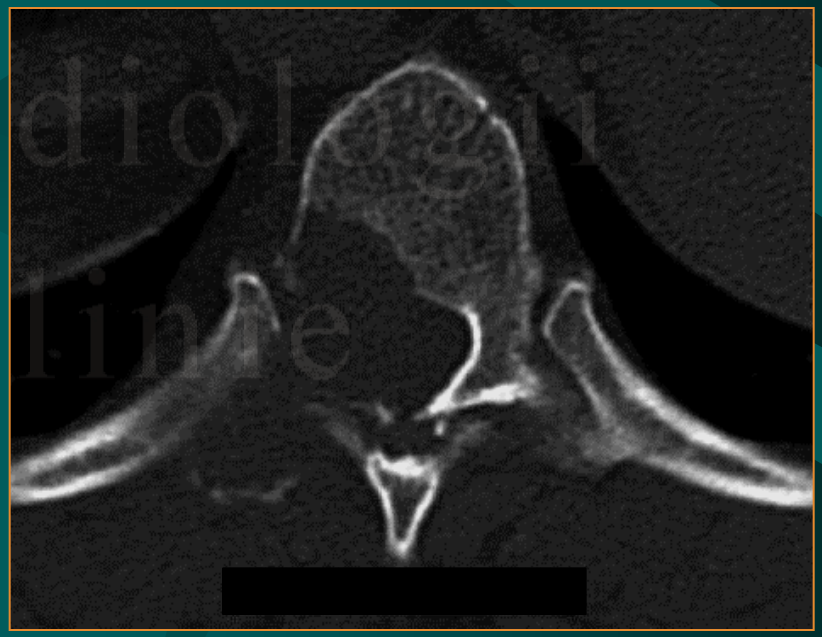

Przerzuty osteolityczne

raka płuca i raka nerki

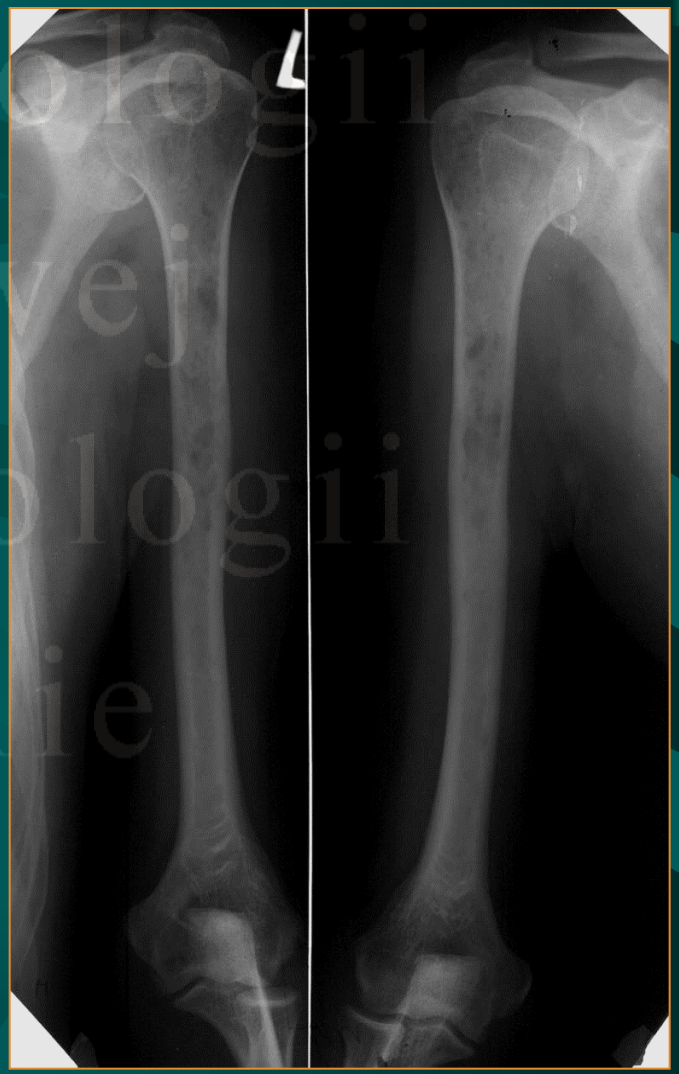

Zakład Radiologii Zabiegowej i Neuroradiologii w Lublinie

Przerzuty ostesklerotyczne osteoblastyczne

raka prostaty i raka tarczycy

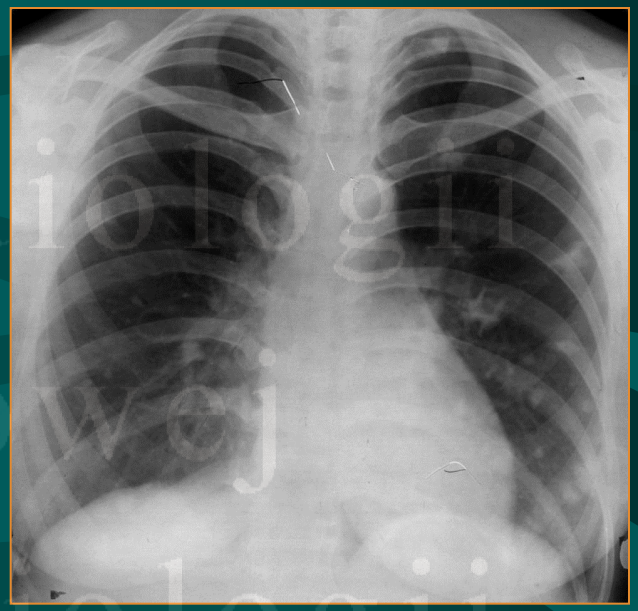

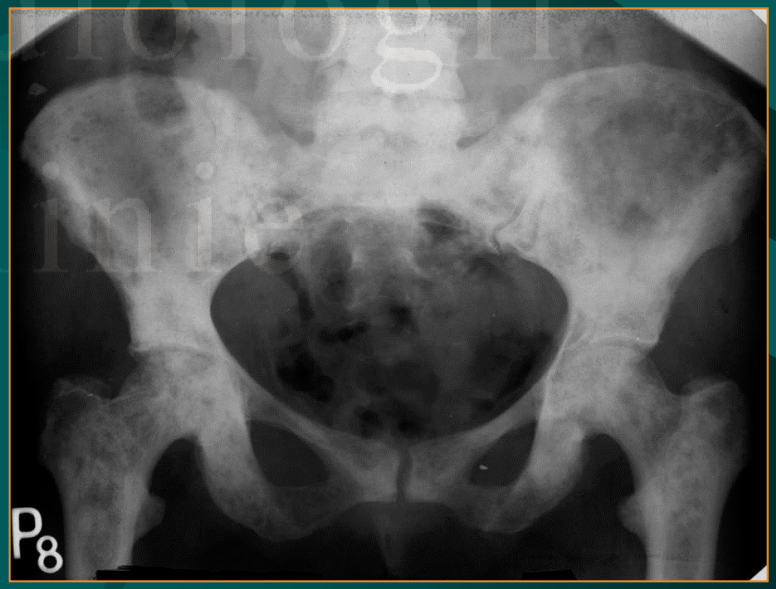

Zakład Radiologii Zabiegowej i Neuroradiologii w Lublinie